Ein Fall von pulsirendem Exophthalmus beider Augen in Folge einer traumatischen Ruptur der Carotis interna im Sinus cavernosus.

Home Medical Library

Inaugural-Dissertation

der

medicinischen Facultät zu Königsberg in Pr.

zur

Erlangung der Doctorwürde

in der

Medicin, Chirurgie und Geburtshilfe

vorgelegt und öffentlich vertheidigt

Mittwoch den 23. März 1887, Mittags 12 Uhr

von

John Eckerlein,

prakt. Arzt.

Opponenten:

Georg Böttcher, prakt. Arzt.

Dr. Andreas Thiel, prakt. Arzt.

Königsberg in Pr.

Druck von R. Leupold.

1887.



Digitized by the Internet Archive
in 2026

https://archive.org/details/IA40153514_0036

Mit Sattler's den Gegenstand nach allen Richtungen beleuchtender Monographie [1]) scheint die Literatur des pulsirenden Exophthalmus bis 1880 so vollständig gegeben zu sein, dass den nächsten 7 Jahren keine Nachlese geblieben ist.

In Mooren's Bericht vom Jahre 1882 finde ich noch 3 von ihm in der Zeit zwischen 1873 und 1878 beobachtete Fälle, in der spätern Literatur noch 28, die ich tabellarisch am Ende dieser Arbeit zusammengestellt habe. Unter diesen im Ganzen 31 Beobachtungen sind 22, über die ich Näheres bringe, 9 sind ohne Zusatz in der Liste aufgeführt worden, weil mir die betreffenden Original-Schriften nicht zu Gebote standen.

Sectionsbefunde citirt und bespricht Sattler in seinen 106 Fällen 19 mal: 3 mal Aneurysma der A. ophthalmica [2]), 1 mal Sinus-Thrombose [3]), 3 mal pulsirende Orbitalgeschwülste [4]) 6 mal unzweifelhafte Ruptur der Carotis interna im Sinus cavernosus [5]), 6 mal von den Autoren zwar nicht diagnosticirte, aber durch seine Beweis-

---

1) Graefe-Saemisch, Handbuch der Augenheilkunde.

2) Die folgenden Zahlen beziehen sich theils auf Sattler's Tabelle (S. T.), theils auf die von mir zusammengestellte Tabelle der neuen Fälle. (N. T.) — S. T. 3, 13, 42.

3) S. T. 25.

4) S. T. 23, 53, 82.

5) S. T. 10, 31, 39, 41, 57, 101.

führung sehr wahrscheinlich gemachte.[1]) Die neuen 31 Fälle bringen 1 Sectionsbefund (Coggin), über den ich nur nach Schoenemann's Uebersetzung in Knapp's Archiv berichten kann.[2]) Man hatte das ganze Schläfenbein und einen Theil des Keilbeins entfernt und fand bei der Untersuchung nach „einigen Tagen" eine aneurysmatische Erweiterung der fettig degenerirten Carotis im Sinus, von einer Ruptur ist nichts erwähnt, auf ein Trauma liess sich die Entstehung nicht reduciren.

Durch kritische Analyse der Krankheitsgeschichten kommt Sattler zu dem Resultat, dass in 76 Fällen, zu denen auch die oben genannten Sectionsbefunde gehören, jede andere Diagnose als die einer Ruptur der Carotis interna im Sinus cavernosus auszuschliessen sei; die andern Krankheitsgeschichten lassen ihrer Ungenauigkeit wegen eine Diagnose nicht zu. In den neu hinzugekommenen Fällen haben die Autoren 6 mal ein Aneurysma arterioso-venosum diagnosticirt, in 20 Fällen weisen Entstehen und Verlauf auf dieselbe Diagnose hin.

Die Unterbindung der Carotis communis war das operative Heilverfahren und zwar 58 [10] [3]) mal auf der kranken Seite, 4 [1] mal beiderseitig. Die Heilung war vollkommen 23 [4] mal, unvollkommen wegen bleibender Sehschwäche oder Blindheit 12 [3] mal. Zu einem Stillstande resp. theilweiser Besserung kam es 4 [1] mal [4]), zu temporärer Besserung 7 mal [5]) — darunter waren 5 Fälle von mehr minder malignen Tumoren. Kein unmittelbarer Erfolg wurde in 2 [2] Fällen [6]) erreicht, ein nachträg-

1) S. T. 11, 40, 63, 67, 88, 93.

2) N. T. 21.

3) Die eingeklammerten Zahlen beziehen sich auf die neuen, die frei stehenden auf die alten von Sattler zusammengestellten Fälle.

4) S. T. 9, 44, 65, 69. — N. T. 17.

5) S. T. 15, 21. — Tumoren: 23, 29, 80, 82, 106.

6) S. T. 14, 106. — N. T. 4, 22.

licher in den beiden neuern durch Enucleatio bulbi mit Entfernung der Venengeschwülste. Der Tod in mehr weniger directem Anschluss an die Operation erfolgte 10 [1] mal und zwar 4 mal durch Blutungen [1]), 2 [1] mal durch Pyaemie [2]), 4 mal, davon 3 mal nach dem 40. Lebensjahre, scheint ein Gehirnleiden [3]) enstanden zu sein.

Heilungen ohne jede Behandlung werden 8 berichtet [4]), durch Compression oder coagulirende Injectionen erzielte 15. [5]) Letztere Behandlungsmethoden ergaben bei 9 neuen Fällen angewendet [6]) 2 mal Heilung, 4 mal Besserung, 3 mal keinen Erfolg.

Ohne Operation oder sehr lange nach derselben erfolgte der Tod 9 mal [7]).

Die bilateralen Erkrankungen waren complet 8 [6] mal [8]), incomplet auf dem zweit ergriffenen Auge 9 mal [9]), soweit ihr Entstehen bekannt gleichzeitig 1 mal, einige Tage nach dem ersten 2 mal, mehrere Monate später 4 mal, nachdem das erste durch Unterbindung der Carotis geheilt war, 2 mal.

Ueber die Häufigkeit der Pulsation und Geräusche lässt sich Genaues nicht sagen, denn, wo beide nicht erwähnt sind, hat man anzugeben vergessen, ob man sie gesucht hat. Die vielen Bemerkungen über „subjectives Brausen“ lassen vermuthen, dass wenig auscultirt worden ist, sonst würde man die objectiven Geräusche, die, wie

---

1) S. T. 35, 41, 93, 101.
2) S. T. 40, 57. — N. T. 20.
3) S. T. 33, 67, 88, 102.
4) S. T. 26, 50, 58, 59, 62, 63, 79, 84.
5) S. T. 31, 34, 38, 48, 50, 60, 68, 70, 77, 84, 85, 86, 95, 103, 105.
6) N. T. 5, 6, 12, 15, 16, 18, 25, 27, 28.
7) S. T. 3, 19, 25, 32, 35, 39, 61, 76, 82.
8) S. T. 3, 15, 36, 59, 73, 75, 89, 91. — N. T. 5. 12, 14, 17, 19, 29.
9) S. T. 5, 18, 61, 67, 71, 79, 81, 99, 101.

gezeigt werden wird, mit den subjectiven zusammenzufallen pflegen, erwähnt haben. Im Ganzen finden wir Pulsation 89 [19] und die viel leichter diagnosticirbaren Geräusche 72 [20] mal.

Die Richtung der Geräusche. Angaben über den Ort fehlen in 7 Krankheitsgeschichten. Ueber dem ganzen Kopf, heisst es, seien sie hörbar gewesen 15 mal, über dem halben 10 mal, über der Orbitalgegend 38 mal und zwar entweder über dem Augapfel allein oder auch zugleich über Schläfe, Stirn, anderem Auge (je 2 mal).

Augenhintergrund. Ueber kein Symptom variiren die Angaben der Autoren so, wie über die Veränderungen am Augenhintergrund. Unter Sattlers Fällen liegen 32, unter den neuern 12 ophthalmoscopische Beobachtungen vor: Stauungspupille 7 [3], Atrophie 5 [2], venöse Stauung der Retina (Hyperaemie und Oedem mitgerechnet) 10 [5] mal.

Das Sehvermögen litt 55 [17] mal, darunter 30 [13] mal für die Dauer, in den meisten Fällen durch Veränderungen der Netzhaut, in wenigen durch keratitische Prozesse oder Cataracte. In einigen Fällen wird es trotz ausgeprägter Hintergrundsveränderungen als nicht alterirt geschildert. [1])

Vorkommen und Ursachen. Von den Erkrankten gehörten 52 [23] dem männlichen, 43 [3] dem weiblichen Geschlecht an. Für die grosse Mehrheit der letzteren muss man eine spontane Entstehung annehmen, die ersteren können, wie die Beschäftigungsart der Männer erwarten lässt, fast alle auf Traumen zurück geführt werden. Im Ganzen liegen 33 [4] spontane, 62 [23] traumatische Fälle vor, von denen die ersteren der Zeit der senilen Gefäss-

1) S. T. 83, 86, 97, 99, 102. — N. T. Nieden 12.

veränderungen, die letzteren den besten Arbeitsjahren angehören.

Historisch ist zu bemerken, dass die erste Veröffentlichung eines Krankheitsfalles, den wir heute als pulsirenden Exophthalmus auffassen würden, unter dem Namen eines Aneurysma per anastomosin dem Anfange dieses Jahrhunderts angehört. Travers, der Autor desselben, wurde zu dieser Bezeichnung durch eine gewisse Verwandtschaft der Symptome mit denen des Aneurysma cirsoideum bestimmt. Nachdem eine Reihe Beobachtungen desselben Symptomencomplexes unter gleicher Bezeichnung publicirt worden waren, wurde Busk bei der genauen Untersuchung eines derartigen Falles auf einige von dem Symptomencomplex des Aneurysma cirsoideum abweichende Erscheinungen aufmerksam, die ihn veranlassten, nicht nur den selbst beobachteten Fall, sondern auch die Mehrzahl der früher beschriebenen für Aneurysmen der Orbitalarterie zu erklären. Bis über die Mitte dieses Jahrhunderts blieb diese Ansicht herrschend. Erst Nunneley kam an der Hand verschiedener Sectionsbefunde zu der Anschauung, dass der Ursprung und Sitz der Krankheit nicht in der Orbita, sondern innerhalb des Schädels zu suchen sei. Durch den Druck eines Tumors auf die venösen Abzugsbahnen sollte das Bild des pulsirenden Exophthalmus hervorgerufen werden. Endlich im Jahre 1870 behauptete Delens im Anschluss an einen von Nélaton behandelten und secirten Fall, der ganze Verlauf der pathologischen Erscheinungen sei durch einfache Venenstauung nicht erklärbar, wohl aber durch die Annahme einer Communication der Carotis interna mit dem Sinus cavernosus.

Bis dahin verdanken wir unsere Bekanntschaft mit der interessanten Krankheit vorzugsweise englischen und französischen Autoren. In neuester Zeit hat Schlaefke

durch seine „Aetiologie des pulsirenden Exophthalmus“ [1]) und Sattler durch seine umfassende und kritisch vollkommene Monographie über denselben Gegenstand sich grosse Verdienste erworben. Beide schliessen sich in ihren Ansichten im Allgemeinen Delens an.

Bis klinische Erfahrungen constante Krankheitsverläufe und die denselben parallelen pathologisch-anatomischen Veränderungen kennen gelehrt haben werden, dürften casuistische Mittheilungen, die von den alltäglichen Beobachtungen abweichen, schon behufs Vervollständigung des Krankheitsbildes zu publiciren sein. Noch wichtiger erscheint mir die Publication von Fällen, in denen alle Symptome des pulsirenden Exophthalmus gleichzeitig zur Anschauug kommen, während meist nur einzelne und diese mehr oder weniger accentuirt auftreten. In unserem Fall sehen wir die Krankheit dem Trauma unmittelbar folgen (Aetiologie also zweifellos), nach 6 Wochen den Prozess rechts zurückgehen, links gleichzeitig beginnen und denselben Verlauf nehmen, den ganzen Bewegungsapparat erst paralytisch werden, dann heilen, beiderseits Glaucoma secundarium entstehen, Pulsation und Geräusche fast genau dieselbe Stärke einhalten und gleichen Verlauf nehmen. Diese merkwürdige Uebereinstimmung veranlasste mich, diesen Fall genau zu beschreiben, selbst, wo grosse Genauigkeit nicht besonders geboten schien. Was dem gegenwärtigen Stande unserer Kenntniss unwichtig erscheint, kann für spätere Forscher an sich oder zur Beantwortung neuer Fragen von Werth sein.

Wegen einiger Lücken und Ungenauigkeiten der folgenden Krankheitsgeschichte habe ich mich noch zu entschuldigen. Ich hätte sie leicht vermeiden können, aber

---

1) v. Graefe's Archiv 25 D.

ich zog vor, mich an Verbürgtes zu halten, anstatt Lücken durch Hinzugedichtetes auszufüllen.

Die Anamnese der ersten 4 Wochen nach der Verletzung stützt sich zum grossen Theil auf die Angaben der Patientin. Glücklicherweise ist durch die freundliche Unterstützung des Herrn Sanitätsrath Beeck der für die Deutung der folgenden Erscheinungen sehr wichtige Zustand der Kranken gleich nach der Verletzung bekannt. Diese Mittheilungen sind um so wichtiger, da Patientin die Begebenheiten nach dem Unfall nur nach dem, was sie selbst gehört hat, erzählt. Ihre Aufnahme in die Klinik fiel in die Ferienzeit, welche wegen grösserer Bauten diesmal noch besonders ungünstig war. Namentlich war bei der langen Abwesenheit des klinischen Dirigenten und den abwechselnden Ferien der Assistenten für die wenigen restirenden Kranken (meist Reconvalescenten) von täglichem genauen Beobachten und Journalisiren keine Rede. Immerhin glaube ich nach dem Vergleiche der Symptome auf beiden Augen annehmen zu dürfen, dass die wichtigsten Veränderungen auch in der Ferienzeit nicht unbemerkt geblieben sind.

Krankheitsgeschichte.

Anfang November v. J. wurde mir die 28jährige Landarbeiterin Wilhelmine Hube aus Angnitten bei Pr. Holland von Herrn Professor Jacobson mit der Diagnose eines doppelseitigen pulsirenden Exophthalmus zur weitern Beobachtung überwiesen.

Aus dem schriftlichen Bericht des Herrn Sanitätsrath Beeck und den Angaben der Kranken konnte ich folgende **Anamnese** feststellen.

Die mit Ausnahme öfterer Menstrualstörungen stets gesund gewesene Patientin erlitt am 26. Juli v. J. folgende Verletzung: Während sie in etwas gebückter Stellung

beschäftigt war, Garben auf dem Erntewagen festzulegen, wurde sie von der im Bogen fortgeschleuderten Forke des den Wagen begleitenden Arbeiters so unglücklich am Kopfe getroffen, dass sie nach momentanem Schwindelgefühl vollkommen bewusstlos zusammenbrach. Die zweizinkige Stakforke war mit ihrem Stiel nach abwärts auf einer Leiter im Wagen zu liegen gekommen, die eine Zinke ragte neben der rechten Kopfhälfte des Mädchens frei in die Höhe, die andere war in der Gegend des rechten äussern Augenwinkels so fest in die Tiefe gedrungen, dass der unvorsichtige Arbeiter einige Kraft anwenden musste, um sie herauszuziehen. Wegen der unmittelbar folgenden, heftigen Blutung hob er die Verletzte vom Wagen herunter, suchte, so gut er es verstand, die Blutung durch ein fest um die Augengegend geknüpftes Tuch zum Stehen zu bringen, trug dann die Kranke in einen in nächster Nähe befindlichen Wagen und liess sie langsam auf den 1 Kilometer entfernten Gutshof fahren, wo sie sofort der Fürsorge des zufällig anwesenden Sanitätsrath Beeck überlassen wurde. Seiner Güte verdanke ich die folgenden Notizen: „Gesicht und Kleider mit Blut überströmt, das zur Zeit der Besichtigung nur noch spärlich fliesst, nach Angaben der Augenzeugen aus der Nase und der Wunde herstammt, — eine Blutung aus dem Ohre ist von Niemand bemerkt worden, — an der oben bezeichneten Stelle eine 1 cm lange Stichwunde, — Lider sehr geschwollen, blutunterlaufen, blau verfärbt, — Augapfel stark prominent und bewegungslos, — Sehvermögen bis auf quantitative Lichtempfindung reducirt. Die Wunde wird gereinigt und antiseptisch verbunden. Ord. Rückenlage, Eisbeutel.“

Ihrer eigenen Angabe nach ist die Kranke, als Dr. Beeck sie untersuchte, als man sie bald darauf zu Wagen nach der $^1/_4$ Stunde entfernten Wohnung ihrer Mutter transportirte und auch noch eine Stunde nach der

Heimkehr bewusstlos gewesen. Bei ihrem ersten Erwachen nahm sie wahr, dass ihre Mutter den Verband entfernte und statt seiner eine Eisblase auf die stark geschwollenen und bewegungslosen Lider applicirte. Sie empfand heftige Schmerzen im ganzen Auge und seiner nächsten Umgebung. Gegen Abend erhebliche Steigerung, spontan und bei Berührung, — Versuch die Eisblase fortzulassen, — trotzdem keine Linderung, — in Folge dessen schlaflose Nacht — den Schmerz bezeichnet Patientin auf wiederholtes Fragen als Orbital- nicht als Kopfschmerz, den Margo infraerbitalis als den Hauptsitz, — von Erbrechen oder Convulsionen will sie nichts wissen, — will sofort mit vollem Bewusstsein Alles erkannt haben, als sie eine Stunde nach ihrer Heimkehr erwachte, jedoch musste sie, um nicht schwindlig zu werden, in strenger Rückenlage bleiben.

Am nächsten Morgen wird die genossene Milch durch Erbrechen nach $^1/_4$ Stunde entleert. Geschwulst der rechten Gesichtshälfte in rapidem Zunehmen, so dass der Mund kaum geöffnet werden kann. Orbitalschmerz im Nachlassen, anstatt seiner ascendirender Kopfschmerz bis etwas über $^2/_3$ der rechten Hälfte, dann und wann nach links ausstrahlend.

In der zweiten Nacht schnell vorübergehendes Unwohlsein mit Frost und Hitze. Unterbrochener Schlaf. Schmerzen wenig verändert. Die des Morgens genossene Milch wird nicht erbrochen.

Bis zum achten Tage Status fere idem. In der rechten Gesichtshälfte die bekannten Farbenveränderungen nach oberflächlichen und tiefen Extravasaten. Am achten Tage verlässt Patientin, da sie nur noch wenig Schwindel fühlt, das Bett, legt ein nasses Leinwandläppchen auf die Augenhöhlengegend, darüber eine Binde und begiebt sich mit

ihrer Mutter zu dem 7 bis 8 Kilometer entfernt wohnenden Sanitätsrath Beeck in Pr. Holland. Den ihr angebotenen Wagen weist sie zurück, „weil durch die Erschütterung des Fahrens die Schmerzen unerträglich gesteigert werden". — aber auch bei der Reise zu Fuss stösst unsere Kranke auf unvorhergesehene Schwierigkeiten: zum ersten Mal entdeckt sie im Gespräche mit ihrer Mutter eine rechtsseitige Gehörschwäche, der weder Schmerz noch Sausen vorhergegangen war, - durch wiederkehrenden Schwindel wird sie genöthigt, oft auszuruhen, — 3 bis 4 Stunden vergehen, ehe sie die Stadt erreicht, und eben so viel Zeit fordert noch an demselben Tage der Heimweg. College Beeck findet die Schwellung und den Exophthalmus wenig verändert. Ord. Häufige Waschungen des Auges mit einem Augenwasser, zu dem ich das Recept nicht gesehen habe.

Bis zum 14. August des Schwindels wegen meist Rückenlage im Bett, — in der Rückenlage Kopfschmerz, wenig Schwindel, — in aufrechter Körperhaltung Schwindel, aber kein Kopfschmerz. Am 14. August zum ersten Male rechts subjectives Ohrensausen. An demselben Tage begiebt sich Patientin zum zweiten Male zu Fuss zu Herrn Collegen Beeck, der ihr mit dem Bescheide, „es sei wenig verändert", empfiehlt, sich möglichst bald in die Universitäts-Augenklinik aufnehmen zu lassen.

Aeusserer Verhältnisse wegen musste sie ihre Abreise von Hause noch 14 Tage hinausschieben. Während dieser Zeit hat sich ihrer Angabe nach die Wunde fast ohne Eiterung geschlossen. - Augenhöhlen- und Kiefer-Schmerzen sind in den letzten Tagen besonders heftig gewesen, heftiger als unmittelbar nach der Verletzung. Am 31. August soll sich unter einem Gefühl von Hitze eine rothe Geschwulst zwischen Augapfel und Margo infraorbitalis vorgedrängt haben.

Innerhalb dieser ganzen Zeit hat Patientin nur von Milch gelebt, um die Kieferschmerzen nicht durch Kauen zu steigern.

Aufnahme in die Klinik am 31. August.

Den folgenden Theil der Krankengeschichte habe ich nach klinischen Journalnotizen und den Angaben der Kranken zusammengestellt.

31. August. L. A. Vollständig normal bis auf eine Blutung im obern innern Quadranten der Conjunctiva bulbi. S = 1.

R. A. Dicht neben dem Canthus externus eine Narbe, — oberes Lid stark oedematös geschwellt, Ptosis completa, — unteres Lid durch die hochgradig geschwellte und aus der Lidspalte hervorgequollene Conjunctiva bulbi vom Auge abgedrängt und evertirt, — bei jeder Berührung des untern Augenhöhlenrandes lebhafte Schmerzäusserung. Conjunctiva des Tarsus und des Uebergangstheils vielleicht etwas hyperaemisch, — Conjunctiva bulbi in der unteren Hälfte von der fast verdeckten Cornealgrenze bis zum Uebergangstheil zunehmende Chemosis sanguinolenta, — in der oberen gleichmässig hyperaemisch, normal anliegend, — in jedem der beiden oberen Quadranten eine 2 mm von der Cornealgrenze durch die Sclera an die Oberfläche gelangende, dilatirte, stark geschlängelte Vene, — Secretion der Conjunctiva unverändert. Cornea normal transparent, — vordere Kammer tief, — Iris gleichmässig hyperaemisch verfärbt, — Pupille mittelweit, ohne Reaction, von normaler Schwärze, — brechende Medien klar. Papillengrenze nur an der temporalen Seite erkennbar, im Uebrigen die stark geröthete Papille nur undeutlich von dem rothen Hintergrunde abzugrenzen, physiologische Excavation deutlich ausgeprägt, — Arterien verengt, — Venen verbreitert, dunkel, fast schwärzlich, — beiderlei Gefässe, soweit mit dem Augenspiegel

verfolgbar, hochgradig geschlängelt, — keine Stauungspapille. S = Finger auf 2 Meter. [1])

Ord: Rückenlage, warme Wasserumschläge über das rechte Auge, die Orbitalgrenzen nach allen Richtungen etwa 3 cm überragend. — Sehr bald Abnahme des Kopf- und Orbital-Schmerzes, – Zunahme des Gehörs. — Schwindel und Ohrensausen unverändert.

6. September. [2]) R. A. Anschwellung des oberen Lides vermindert, — Beweglichkeit im Gebiete des Trochlearis und ganzen Oculomotorius schwach beginnend, nach der temporalen Seite aufgehoben. Grenze der Papilla optica weniger verschwommen.

Ord: Leichte Scarification der chemotischen Schleimhaut, Druckverband. — Nach wenigen Tagen verschiebt sich das untere Lid leicht auf der vollständig bedeckten Conjunctiva.

8. September. Erkrankung des **linken** Auges im Gebiete der Bewegungsnerven. Paralysis completa des N. oculomotorius und N. trochlearis, fere completa des N. abducens. S beiderseits = $\frac{20}{30}$. In den nächsten Tagen gehen das noch am 31. August vorhandene Ohrensausen und die Schwindelanfälle zurück. dagegen beim Blick nach links Diplopia binocularis. Die Diplopie verschwindet bald während einer oberflächlichen Keratitis.

20. September. L. A. Oberes Lid stark oedematös geschwollen und geröthet, — deutliche Protrusion des

1) Zur Feststellung obigen Status musste das durch Ptosis paralytica completa unbewegliche, schlaff herabhängende Lid von dem Beobachtenden gehoben werden. Dabei fiel sofort ein mässiger Exophthalmus und vollständige Ophthalmoplegia externa bei starker Abductionsstellung des Bulbus auf.

2) Das nicht Bemerkte ist unverändert geblieben.

absolut unbeweglichen Bulbus, — Stauung in den Conjunctivalvenen, — Hintergrund normal.

21. September. L. A. Vom Auge über etwa zwei Drittel der Kopfhälfte heftige Schmerzen, — allgemeines Unbehagen. R. A. Schmerzen, Ohrensausen, Schwindel verschwunden.

22. September. L. A. Lid-Oedem unverändert, — Schmerzen gesteigert, — oben medial dicht unter dem Supraorbitalrande eine circumscripte stärker geschwollene auf Druck schmerzhafte Stelle, — Haut über ihr nicht entzündet.

23. September. L. A. Nachts sehr heftige Kopfschmerzen, jedoch geringer, als die früher rechtsseitigen auf ihrem Höhepunkt waren, — Ohrensausen und Schwerhörigkeit. Reissende Schmerzen in der ganzen Orbita, — Protrusion des auf Druck unempfindlichen Bulbus etwas stärker, — Conjunctiva bulbi in der unteren Hälfte chemotisch, — Retina-Venen auffallend dunkel, breit, geschlängelt. — Ord. Warme Wasserumschläge. — Abends Schmerzen geringer. — Ord. Druckverband, Jodkalium (0,5 ter. p. d.)

24. September. L. A. Kopf- und Augenschmerzen sehr viel geringer, Ohrensausen unverändert. Schwellung und Druckempfindlichkeit der bezeichneten Stelle unter dem Supraorbitalrande verschwunden.

28. September. L. A. Intensiv stechende Schmerzen in dem auch bei Berührung ziemlich empfindlichen Augapfel, — Retina-Venen stärker gefüllt und geschlängelt.

29. September. L. A. Rückgang der Empfindlichkeit. R. A. Die Länge der Intervalle zwischen je zwei Berichten des Krankenjournals lässt annehmen, dass tägliche Veränderungen der Krankheits-Symptome, auf welche die

Beobachtung gerichtet war, sich nicht mehr wahrnehmen liessen, dass aber eine ohne Rückfälle sicher fortschreitende Besserung nachgewiesen werden konnte, wenn man die Untersuchungen in nicht zu schnell einander folgenden Terminen vornahm.[1]) Das Sehvermögen und den Augenhintergrund finde ich nur noch im Vorübergehen erwähnt.

Bis Ende September ist Lid-Oedem und Chemose verschwunden, — der Exophthalmus fast zurückgegangen, — die Ptosis so vermindert, dass das Lid ohne Hülfe fast bis zur oberen Grenze der Cornea gehoben werden kann, — aber der N. abducens ist noch vollkommen paralytisch, der Oculomotorius und Trochlearis hochgradig paretisch, — die Pupille reagirt etwas, bei plötzlichem Lichteinfall Hippus. Von den Gefässen der Conjunctiva und den vorderen Ciliargefässen heisst es, dass Stauungs-Symptome an ihnen wahrnehmbar sind.

Am 8. October schreitet das R. A. in der Heilung fort: zunehmende Beweglichkeit nach oben und unten. Ptosis fast beseitigt, — Pupille von normaler Weite und Reaction, — geringer Exophthalmus, — gute Sehschärfe, — in der Retina nur noch etwas Schlängelung der Venen. Zum ersten Male ist von starker Erweiterung der Conjunctival-Venen und von einem conjunctivalen Gefässkranz parallel mit der Corneal-Grenze die Rede. In starkem Contraste zu dieser Rückbildung soll das L. A. durch eine Ptosis completa unsichtbar geworden sein, — partielles Lid-Oedem der nasalen Hälfte, — durch die Lidspalte hervorragend die Chemosis sanguinolenta der unteren Conjunctiva bulbi mit Zeichen oberflächlicher Vertrocknung, — die Protusion des auf Druck kaum empfindlichen Bulbus

1) An Pulsation und objective Geräusche hatte man bisher nicht gedacht. Sie treten erst in der dritten Partie der Historia morbi auf, wenn sie auch unzweifelhaft sehr viel früher bestanden haben.

gewachsen. Cornea mattes Aussehen ohne nachweisbare Trübungen oder Epitheldefecte, — Vorderkammer tief, — Humor aquaeus klar, — Pupille schwarz, — Hintergrund etwas verschleiert, aber ausser der bedeutenden Schlängelung und Füllung der Venen neben Abnahme des Füllungsgrades der Arterien normal. S = Finger auf 2 Meter.

Es folgen 14 Tage, während deren die Kopfschmerzen verschwunden sein sollen, eine besondere Veranlassung zur Functionsprüfung nicht gewesen zu sein scheint, subjectives Ohrensausen und Schwerhörigkeit wieder mehr erwähnt werden.

Es soll aus diesem dem Anscheine nach wechselvollen Krankheitsbilde Nichts geschlossen werden; denn die Praemissen sind zu unzuverlässig. Vollkommen sicher ist nur das Eine, dass die Krankheitsbeobachtung aus äusseren Gründen eine sehr lückenhafte gewesen ist. Damit allein wäre allen Speculationen, die mit dem Anscheine der Sicherheit auftreten, der Weg verlegt. Für die eben so grosse Sicherheit einer zweiten Praemisse bürgen die Namen der Untersuchenden, Collegen Vossius und Ulrich: alles positiv Gefundene und Niedergeschriebene ist unbedingt als richtig anzunehmen. Leider dürfen wir aber nicht weiter gehn und behaupten „was im Krankheits-Journale fehlt, sei auch im Krankheitsbilde nicht zu finden gewesen".

Es wird sich in der dritten Phase zeigen, dass neue, bis dahin nicht beachtete Erscheinungen in unser Krankheitsbild eintreten, die für sein Verständniss gerade die entscheidenden sind.

Ueber den interessanten Krankheitsfall war es zwischen dem Dirigenten der Klinik, der in den ersten Ferientagen (Anfangs August), als Wilhelmine Hube aufgenommen wurde, verreiste, und den Assistenzärzten bei gelegentlichen Begegnungen gerade nur so weit gekommen, dass man

möglichst bald ein genaues Krankheits-Examen gemeinschaftlich vorzunehmen beschlossen hatte. Der Ferienschluss und der Wunsch, das Wintersemester mit einem besonders interessanten Fall zu eröffnen, veranlassten Herrn Professor Jacobson, um zunächst eine möglichst objective Auffassung zu gewinnen, die Patientin einige Tage vor dem Anfange des klinischen Unterrichts für sich allein zu untersuchen. Die damals nicht all zu schwer wahrnehmbare Pulsation der Bulbi führte ihn weiter auf die Auscultation der Schädelknochen und damit direct zur Diagnose einer traumatischen Zerreissung der Carotis interna im Sinus cavernosus. Nach der Entdeckung der beiden Symptome konnte an die alte Krankheitsgeschichte nicht angeknüpft werden, ehe nicht ein neuer Status präsens als Ausgangspunkt für die dritte Phase der Historia morbi geschaffen war. Der folgende vom 4. November, der diesen Zweck erfüllen soll, ist mir gütigst übergeben worden.[1])

---

1) Herrn Professor Jacobson hatte ich kaum um ein ophthalmologisches Thema für meine Doctor-Promotion gebeten, als er mir die Bearbeitung des höchst interessanten Krankheitsfalles vorschlug. Seitdem habe ich die Kranke täglich, oft mehrmals am Tage untersucht und namentlich unmittelbar nach der Unterbindung der Carotis von der grossen Liberalität des Herrn Professor Schoenborn, dem ich für die Erlaubniss, die Operirte zu jeder Zeit zu untersuchen, nicht genug danken kann, den weitesten Gebrauch gemacht. Aus dem täglich auf's Genauste geführten Journale gebe ich so viel, als ich geben zu müssen glaube, um einerseits Wichtiges nicht zu verschweigen, andererseits die Geduld des Lesers nicht zu sehr auf die Probe zu stellen.

Fortsetzung der Krankheitsgeschichte nach der Entdeckung des pulsirenden Exophthalmus.

4. November. Die mittelgrosse in gutem Ernährungszustande sich befindende Patientin hat etwas anaemische Gesichtsfarbe, keinerlei Anomalien der inneren Organe.

Im Gesichte fällt eine $1^1/_2$ cm lange, 3 mm breite, überall gegen den Knochen verschiebliche, bogenförmig abwärts ziehende Narbe auf, die neben dem Canthus externus beginnt und den freien unteren Lidsaum nicht überschreitet.

R. A. Oberes Lid normal, ohne sichtbare Erweiterung der kleinen Hautvenen und ohne circumscripte Anschwellungen, — Beweglichkeit ein wenig vermindert, — geringe Ptosis. Unteres Lid runzliche Haut, — an beiden Lidern geringe Blepharitis, — Lidspalte beständig voll Thränen, — Thränenpunkte normal, — bei Druck auf den Thränensack unterhalb des Ligamentum canthi interni kein Sekret.

Bulbus in gerader Richtung so weit protrudirt, dass der Hornhautscheitel von einer die Apertur der Orbita deckenden Ebene tangirt wird, — T normal, — stärkerer Druck oben etwas schmerzhaft. Beweglichkeit nach der Schläfe aufgehoben, nach den übrigen Richtungen 10—15°.

Conjunctiva tarsi wenig injicirt, nicht verdickt, durchsichtig, in der Uebergangsfalte einige dilatirte Venen, — Conjunctiva bulbi durchsichtig, nicht chemotisch, von stark dilatirten conjunctivalen und subconjunctivalen, im Ganzen die Richtung der geraden Augenmuskeln einhaltenden Venen durchzogen, — 2 mm entfernt vom Corneoscleralrande geben ihre queren Anastomosen genau das Bild des sogenannten Annulus arthriticus bei Glaucoma chronicum, — zwischen ihnen überall die bläulich gefärbte und normal gewölbte Sclerotica sichtbar. Bei geringem Druck mit dem Lide lassen sich die am stärksten dilatirten, korkzieherartig geschlängelten Venen sehr leicht entleeren und ebenso die

langsam erfolgende Füllung von der Cornea her beobachten. Zwischen dem vollkommen geschlossenen Annulus arthriticus und der Cornea ist sowohl die Bindehaut wie der Limbus conjunctivae corneae nicht injicirt. (Figur 1.)

Cornea normal, — Vorderkammer tief, — Iris blau, — Pupille von normaler Weite und Reaction. — brechende Medien durchsichtig.

Augenhintergrund. Ophthalmoscopischer Reflex normal roth, Papilla optica scharf begrenzt, mit deutlichem Scleral- und Chorioidealringe, — Gefässpforte ein wenig medial von der Mitte des im Centrum der Papille gelegenen Centralcanals, Retina- und Chorioideal-Venen breit, letztere bis fast an die Grenze der Papille sichtbar. — kein spontaner Puls.

S, Se, L normal, — Farbenempfindung scharf, — Refraction normal, — Accomodation 10 cm.

L. A. Für die aufgelegte Hand erscheint die Temperatur des Auges sowie seiner nächsten Umgebung erhöht.

Oberes Lid. Haut etwas geröthet, nach der Nasenseite hin leicht oedematös, nach der Schläfenseite von einigen mässig erweiterten Venen durchzogen, sonst weder erhebliche Venenerweiterungen noch Gefässgeschwülste. — vollkommene Ptosis, — passives Erheben nicht schmerzhaft. Unteres Lid stärker oedematös, — kein Ectropium, — geringe Blepharitis an beiden Augenlidern. — starkes Thränenträufeln, — Thränenpunkte normal, — bei Druck auf den Thränensack kein Sekret.

Bulbus 4—5 mm vor die Apertur der Augenhöhle protrudirt, gleichzeitig stark temporalwärts und nach unten gerichtet, — Tca. + 2. — Druck schmerzlos. — Beweglichkeit aufgehoben bis auf geringe Rotation nach unten und aussen.

Conjunctiva tarsi durchsichtig, wenig injicirt, ebenso in der Uebergangsfalte, aber der unmittelbar an die Uebergangsfalte grenzende Theil der Conjunctiva bulbi in einen gleichmässig blutrothen, stark vorspringenden Wulst ver-

wandelt, der sich zwischen die geschlossenen Lider vordrängt und durch den beständigen Contact mit der Luft an seiner Oberfläche stellenweise borkig geworden ist, — der übrige Theil der Conjunctiva bulbi dicht injicirt, hellroth, bis in den Limbus conjunctivae corneae hinein, — Sclera nicht sichtbar, — vorzugsweise Injection der vordern Ciliargefässe. In dieser allgemeinen Injection machen sich einige stark dilatirte oberflächliche und tiefe Venen, ähnlich wie auf dem rechten Auge, bemerkbar, ohne dass vorläufig ein dem Annulus arthriticus ähnliches Bild zu Stande kommt.

Cornealreflex diffus etwas vermehrt, normale Sensibilität, — Vorderkammer sehr tief und klar, — Iris mehr grün als blau gefärbt, ihre Structur deutlich, — Pupille wie bei Oculomotorius-Lähmung vollkommen starr, — brechende Medien normal.

Augenhintergrund. Ophthalmoscopischer Reflex gleichmässig und dunkler roth als rechts. Vom Rande der Papille nur ein kleiner temporaler Streifen sichtbar, — ihre Farbe unmittelbar in die der Retina übergehend, — in ihrer Mitte markirt sich zwar der Centralcanal als eine weisse Partie, von den grossen Gefässen aber lassen sich nur die Venen bis etwas über den Rand verfolgen, während die Arterienstämme ganz unsichtbar sind, — keine nachweisbare Prominenz, — die Schlängelung der Venen lässt sich bis zur äussersten Peripherie, soweit dieselbe mit dem Spiegel sichtbar, überall nachweisen und hält sich in der Ebene der Retina ohne wahrnehmbar gegen den Glaskörper vorzuspringen. Dementsprechend ist die Retina im Ganzen unverändert durchsichtig, nur an einzelnen Stellen in unmittelbarer Nähe der Venen zeigen sich diffus getrübte Partieen mit oder ohne kleine rundliche oder strichförmige Blutungen, deutlich zu unterscheiden von grauweissen diffusen Auflagerungen an verschiedenen Stellen der Venen,

unter welchen das Gefässrohr streckweise vollkommen verschwindet, um dann wieder in normaler Farbe und Weite aufzutauchen. Von den Arterien sind einzelne gegen den Rand der Papille hin als unterbrochene, grauröthliche Streifen kaum angedeutet, von doppelten Conturen oder Reflex der Arterienwand keine Spur. Auch im weitern Verlauf auf der Retina gelingt es nur an einzelnen Stellen neben den grossen Venen einige geschlängelte Blutstreifen zu erkennen, die man ihrer Lage nach allenfalls für Andeutungen von Arterien halten könnte. [1]) (Figur 2.)

Die Venen pulsiren bis in ihre feinsten Verzweigungen spontan, synchron mit dem Radialpuls, sehr deutlich und werden darin durch Compression der Carotis communis dextra nicht beeinflusst, während an Arterien, Papilla optica sowie am übrigen Hintergrund keine Pulsation wahrnehmbar ist.

---

1) Das Bild der Gefässe ist mithin von demjenigen, welches durch eine entzündliche Infiltration der Retina entsteht, vollkommen abweichend: die Retinatrübungen sind überall, wo sie vorkommen, sehr dünn, reflectiren kaum und halten sich an den Verlauf der Venen, während in nächster Nähe vollkommen durchsichtige Netzhautstücke sichtbar sind. Diesem Befunde entsprechend erscheint es sehr wahrscheinlich, dass das Fehlen der Gefässfigur in der Gegend der Papille nicht wie bei Retinitis eine Folge von Gewebswucherung und Compression der Gefässe ist, die schwer ohne gleichzeitige an den Nervenfaserbündeln oder zwischen ihnen sichtbare Veränderungen (Apoplexien, weisse Plaques) denkbar wäre, sondern dass es sich in dem lockeren Bindegewebscanal noch mehr wie in der Retina um eine von den Venen herstammende trübe Substanz handelt, welche den Inhalt des Centralcanals, sowie die Gefässe selbst nur oberflächlich verdeckt oder einhüllt.

S = 1/3, — Se oben etwas eingeschränkt, — L normal, — Farbenperception ungestört, — Refraction normal, — Accomodation aufgehoben.

Protrusio bulbi, wie erwähnt, links bedeutend stärker wie rechts. Unterschied besonders deutlich bei Betrachtung im Profil. Rechtes Auge leicht reponirbar, linkes bei stetigem, mit einiger Kraft ausgeübtem Druck und auch dann nicht vollständig. Nach der Compression der Carotis communis dextra geben beide Bulbi gleich leicht einem Druck von vorn nach hinten nach.

Pulsation über beiden Augen fühlbar, wenn ich hinter der Kranken stehend mit Zeigefinger und Daumen der correspondirenden Hand einen allmählich sich steigernden Druck ausübe, am deutlichsten über dem temporalen Bulbusabschnitt. Links schon bei leisem Druck gut zählbarer Puls, synchron dem der Radialis, bei der Auscultation deutliches Heben des Stethoscops. Rechts Pulsation bei leiser Berührung kaum fühlbar, bei beginnender Reposition deutlicher, bei vollständiger ebenso deutlich wie auf der anderen Seite, — bei der Untersuchung mit der aufgelegten Hand und beim Stethoscopiren sogar sichtbar, — eine ähnliche, wenn auch weniger deutliche Erscheinung zwischen Bulbus und oberem Orbitalrand sowohl medial wie temporal, zweifelhaft, ob von den Venen oder Arterien ausgehend, — am Hals und Gesicht nichts Aehnliches.

Sichtbare Erhebung, Erschütterung des Stethoscops und Arteriengeräusch sind in der Gegend der rechten Carotis communis stärker als in der linken und reichen weiter nach der Submaxillargegend hinauf.

Gehör links für eine gut schlagende Taschenuhr 3/4, rechts 4 Fuss Entfernung.

Auscultation des Schädels und Gesichts. Ueberall ein continuirliches Brausen, das während der

Systole durch ein scharf abgesetztes Blasegeräusch verdeckt wird, am stärksten über den Augen, Oberkiefern und Schläfen, — rechts das Blasegeräusch scharf begrenzt, links diffus, leiser, tiefer, mehr brummend. Die Intensität der Geräusche schwindet allmählich von der Schläfe nach Scheitel und Hinterhauptsbein, ist an der Grenze der beiden letzteren am geringsten, nach dem Processus mastoideus hin wird sie rechts geringer, links stärker, ist noch auf den Processus spinosi von mittlerem Grade. Sie ist stärker auf den Knochen des Gesichtes als auf denen des Schädels vom Oberkiefer abwärts bis zu den Zahnreihen und der hinteren Rachenwand, auf dem Auge stärker als auf den Wänden der Augenhöhle. Wo sie sehr gering ist, bleibt mitunter nur ein sehr schwaches Blasen oder ein diffuses, continuirliches Geräusch, das zwischen Blasen und Brausen die Mitte hält.. Kein Bruit de piaulement. Während genauer Compression der Carotis communis dextra gegen die Wirbelsäule verschwinden Geräusche vollständig. -über dem rechten Auge nur auf 15 Secunden, um in grossen Intervallen wiederzukehren.

Subjective Symptome: nur von Seiten des Ohres. Ein continuirliches, linksseitiges Ohrensausen, das beim Neigen des Kopfes nach links in die Gegend des Processus mastoideus localisirt wird, bei Drehung des Kopfes um die Horizontalaxe nach hinten, ebenso beim Umhergehen und Sprechen schwächer, — in der Rückenlage aber am stärksten wird und seinem Character nach dem früher rechtsseitig empfundenen, dem Rauschen des Windes vollkommen gleichen soll. Durch Körperbewegungen, wie schnelles Treppensteigen, wird es nicht verstärkt, wohl aber durch Bücken. Nach der Compression der rechten Carotis hört das Ohrensausen total auf und bleibt während ihrer Dauer fort. Ein Zurückschieben des linken protru-

dirten Bulbus übt keine Wirkung aus, beim Zurückschieben des rechten wird das Sausen verstärkt und noch deutlicher im Ohr localisirt.

Verlauf.

8. November. L. A. Nachts Schmerzen im Auge und Reiben unter dem oberen Lide. Ohrensausen stärker. Oberes Lid stärker geschwollen, — Hautvenen deutlich erweitert, — spontan nicht zu heben. Augapfel vollkommen unbeweglich, — Chemose unverändert, — Gefässinjection stärker, — Epithel der Cornea stellenweise defect, Substanz getrübt. S = 1/6. Ord. Möglichst fester Sublimatverband.

9. November. Keine subjectiven Beschwerden. Ohrensausen bis zur frühern Intensität vermindert.

10. November. Lidoedem stärker, — Epitheldefecte der Cornea vergrössert, Substanz deutlicher getrübt, — nebelig sehen. S = 1/8.

Durch Compression der Carotis, die 1/4 Stunde gut ertragen wird, verschwindet das Ohrensausen, kehrt aber bald in allmählich abnehmenden Intervallen wieder. Ord. Einige Male täglich Compression der Carotis durch die Kranke selbst. Das Aufhören des Ohrensausens giebt ihr eine Controlle für das Gelingen der Compression.

12. November. Lidgeschwulst verschwunden. Zwischen oberem Lide und Margo supraorbitalis im nasalen Theil und an der äussern Commissur je eine etwa erbsengrosse, sehr weiche, weder fluctuirende noch pulsirende Erhebung, die durch leisen Druck verschwindet, um sofort wiederzukehren. Die sie bedeckende Haut mässig gespannt und weisslich. Cornealepithel überall spiegelnd, diffuse Trübung etwas aufgehellt.

13. November. Ober- und unterhalb des Arcus superciliaris 2 vollkommen gleiche Anschwellungen, die nach der äusseren Commissur hin zusammenlaufen. Chemose durch wiederholte kleine Blutungen, wahrscheinlich traumatischen Ursprungs, collabirt, aber noch aus der ganzen Länge der Lidspalte hervorquellend, auf dem Augapfel selbst sehr viel geringer, — oberes Lid bis zu $^1/_3$ der Cornea spontan zu heben, — Beweglichkeit des Bulbus nur etwas nach abwärts. S = $^1/_5$. Nahpunkt für Jäger 14 = 2 Fuss.

15. November. Unterbindung der Carotis communis dextra nach Cooper unter allen antiseptischen Cautelen (Professor Schönborn). Geringe sofort durch Ligatur gestillte Blutung aus kleinen Hautvenen. Die blossgelegte, deutlich pulsirende Arterie mit einem starken, carbolisirten Catgutfaden unterbunden. An der Jugularis keine Pulsation bemerkbar. Unmittelbar nach erfolgter Zusammenschnürung constatirt Professor Schönborn, dass die Geräusche vollkommen verschwunden. Die Wunde durch 6 tiefe und 4 oberflächliche Seidensuturen geschlossen, am unteren Wundwinkel ein starker, jodoformirter Drain eingelegt. Verband. Carbolgaze und der an hiesiger chirurgischer Klinik übliche, etwas modificirte Listersche Verband (Carbolgaze, Gummipapier), an den Rändern mit Wundwatte abgeschlossen. Nachdem die etwaigem Druck ausgesetzten Stellen durch gewöhnliche Watte geschützt, mit appretirten Gazebinden eine feste comprimirende Umhüllung gebildet, welche ausser Hals den obern Theil des Kopfes und der Brust umfasst und durch Stirn- und Achseltouren festgelegt wird. Ord. Strenge Bettruhe, Verbot jeglicher Bewegung. — Keine Cerebralerscheinungen.

Ebenso vollkommen glatt wie die Operation verläuft auch die Heilung, die nur am ersten Nachmittag durch periodische Schmerzen im Hinterkopf und am 3. Tage durch eine leichte Angina mit zwölfstündiger Temperatur-

steigerung wenig gestört wird. Am 21. November (6. Tage) Verbandwechsel. Die Wunde, soweit genäht, per primam geschlossen. Suturen und Drainrohr entfernt. Jodoformgaze-Verband mit weicher Binde weit über das Operationsgebiet herüber. Am 24. November verlässt Patientin das Bett und wird am 4. December nach der ophthalmologischen Klinik transferirt. Die Wunde vollkommen vernarbt, nur zum Schutz jetzt und die nächsten 8 Tage ein Cerussapflaster getragen.

Es wurde mir gestattet, den Einfluss der Unterbindung sofort nach Beendigung der Operation zu verfolgen. Das Ergebniss meiner Untersuchung ist folgendes: Nach 10 Minuten über dem rechten Bulbus ein Blasegeräusch, mit dem Radialpuls synchron, ähnlich dem oben beschriebenen nach Compression der Carotis aber schwächer. Des laut schnarchenden Athems der noch tief narkotisirten Patientin wegen konnte ich über das Vorhandensein von Geräuschen an andern Stellen nicht zur Gewissheit kommen. Beide Bulbi zurückgesunken, die Differenz ihrer Protrusion geringer. Der linke vollkommen reponirbar. Pulsation auf keinem Auge zu fühlen. Hautauftreibungen vermindert. Chemose weniger prall. Nach weitern 10 Minuten ein ebenfalls schwaches systolisches Blasen links. 30 Minuten nach der Operation Erwachen. Ueber Oberkiefer und Stirn intermittirendes Hauchen, rechts viel stärker wie links besonders deutlich über dem rechten Oberkiefer. Nach Angaben der Kranken Ohrensausen total fort. 45 Minuten nach der Operation über dem rechten Auge continuirliches Hauchen und systolisches Blasen, hin und wieder ein Venengeräusch, über dessen Beschaffenheit ich weiter unten im Zusammenhang mit ähnlichen Erscheinungen Mittheilung machen werde.

(15. November) Nachmittags. Geräusche, besonders das letzterwähnte, weiter ausgebreitet und stärker. Bei stärkerem Druck deutlich fühlbare Pulsation über

beiden Bulbi. Zahl der jedes Mal fühlbaren Pulsschläge 4—5. Intervalle unregelmässig. Am folgenden Tage fühlbarer Puls verschwunden und nur links am 4. Tage nach der Operation, seitdem nicht wiedergekehrt.

R. A. Blutgefässe an der Oberfläche des Bulbus unverändert.

L. A. Chemose geringer, Injection schwächer, Gehör beiderseitig normal.

Im Laufe des Nachmittags hatte ich zum ersten Mal nach der Operation Gelegenheit, eine ophthalmoscopische Untersuchung zu machen. Ein deutliches Bild konnte ich wegen der unbeweglichen Rückenlage nicht bekommen. Deutlicher Venenpuls und auch sonst, wie mir schien, noch alles unverändert.

Der Uebersicht halber möchte ich den weitern Verlauf nicht in Form eines fortlaufenden Krankenjournals, sondern den Rückbildungsprozess jedes der wesentlichen Symptome besonders mittheilen.

Auscultatorische Erscheinungen.

Behufs Orientirung über die sehr verschiedenartigen und schwankenden Geräusche habe ich die Patientin, die ich während der ganzen Beobachtungszeit täglich bei der klinischen Visite gesehen habe, noch 14 Tage hinter einander möglichst genau auscultirt. Das Resultat war folgendes:

1) Charakter, Ort und Zeit der objectiven und subjectiven Geräusche fiel genau zusammen d. h. was der Untersuchende mit dem Stethoscop hörte, das hörte die Patientin subjectiv an derselben Stelle, zu derselben Zeit, in gleicher Beschaffenheit. Die Möglichkeit eines Irrthums ist durch viele Controll-Untersuchungen ausgeschlossen.

2) Dem Charakter nach zu unterscheiden. Ein sehr hohes, fast musikalisch klingendes, nicht ganz scharf absetzendes Geräusch von nicht sehr langer Dauer (Miefen, Singen), — diffuse, continuirliche, tiefe Geräusche (Brausen), — scharf abgesetzte, mit der Herzsystole synchrone und dem von Herzkrankheiten her bekannten Blasegeräusch ähnliche (Blasen).

a) Das hohe Geräusch (Miefen) tritt zum ersten Male in der Nacht nach der Operation im rechten Ohre auf; am ersten Tage wiederholt es sich mit unregelmässigen, bis Stunden langen Pausen, von deren Dauer die Stärke und schnelle Aufeinanderfolge der zu einem Anfall gehörenden Einzelgeräusche abhängt. Vom zweiten Tage an hörte die Patientin das Geräusch vom Occiput her bis nach vorn an verschiedenen Kopf- und Gesichts-Partieen, am intensivsten gewöhnlich auf dem Oberkiefer und in der Schläfengegend, objectiv konnte ich den seinem Namen entsprechenden Charakter, seine Praevalenz innerhalb der vier ersten Wochen nach der Operation, sein Ueberwandern nach acht Tagen von der rechten nach der linken Seite bestätigen. In den höchsten Tonschwingungen klang es, wie Windesgeräusch, das durch enge Oeffnungen entsteht, etwas tiefer wurden die Töne länger gedehnt, mehr singend wie klagend, — im Ganzen den „chlorotischen Nonnengeräuschen“ vollkommen gleich. Je lauter, desto continuirlicher klangen sie mir, je leiser, desto intermittirender, ihre höchste Intensität erreichten sie vor der pulsatorischen Erschütterung der Radialarterie. Erhob die Kranke sich aus der Rückenlage, so wurde das Geräusch stärker. Von Inspiration, Exspiration, Unterbrechung der Athmung schien es unabhängig. Zog es sich von seiner Praedilections-Stelle, dem rechten Infraorbitalrande über Auge und Kopf, so konnte ich es auf dem linken Auge

nicht hören; eben so wenig auf dem rechten, wenn es links auftrat. — Vier Wochen nach der Unterbindung konnte ich es nicht mehr scharf trennen, es war leiser geworden und in das continuirliche Brausen übergegangen. Ich habe es einige Tage länger als die Kranke gehört, die angab, es sei sehr leise geworden, an- und abgeschwollen, dann im allgemeinen Brausen untergegangen. Wie das gewöhnliche Nonnengeräusch, konnte ich es später noch durch eine Drehung des Halses nach links erzeugen.

b) Das Blasegeräusch und das tiefe continuirliche Brausen, in Bezug auf Qualität und Ausbreitung von grosser Beständigkeit, trat in den der Operation folgenden vier Wochen gegen das hohe Geräusch sehr zurück. War das Nonnengeräusch vorübergehend verschwunden, dann hörte ich ein deutliches, dem Radialpuls synchrones Blasen über der rechten Schläfe, schwächer über den Scheitelbeinen, kaum hörbar an der Verbindung von Scheitel- und Hinterhaupts-Bein, auf letzterem und im Nacken wieder deutlicher. Nach vorn wurde es auf der Stirn schwach vernehmbar, verwandelte sich auf dem rechten Bulbus in ein starkes, continuirliches Brausen, das auf dem Margo infraorbitalis etwas heller und weniger dröhnend klang, abwärts nach dem Oberkiefer schwächer und schwächer wurde, um an der Unterbindungs-Stelle am Halse ganz zu verschwinden. Links fand ich, wie rechts, auf der Stirn schwaches Blasen, stärkeres über Scheitel- und Schläfenbein, auf dem Bulbus ein dem Charakter und der Intensität nach von dem rechtsseitigen verschiedenes Dröhnen, weiter abwärts auf dem Oberkiefer ein schwaches, lang gezogenes, mitunter mit dem Bulbus-Geräusche confluirendes Blasen. Auf dem Processus mastoideus der rechten Seite ein mässig lautes, intermittirendes Blasen, auf dem der linken ein viel stärkeres, tieferes, continuirliches Brummen. — Vier Wochen nach der Operation,

als das hohe Geräusch verschwunden war, hatten die andern ihren Charakter geändert: man hörte auf dem Augapfel, dem Oberkiefer, dem Processus mastoideus ein deutliches, mit dem Radialpuls gleichzeitiges Hauchen. — Eine neue Aenderung brachte eine starke, mit allgemeinem Unbehagen verbundene Menstrualblutung, die erste seit 6 Monaten: subjectiv continuirliches, linksseitiges Ohrensausen, objectiv ein intermittirendes, mitunter von hohem Blasegeräusche nicht unterscheidbares Hauchen auf dem rechten Oberkiefer, Auge und sämmtlichen Kopfknochen. Nach beendeter Menstruation liess das Hauchen wieder nach, auf dem linken Bulbus war es verschwunden, auf dem linken Oberkiefer, Schläfen- und Scheitel-Bein und dem Processus mastoideus mässig stark, ebenso auf dem rechten Auge, stärker und fast continuirlich auf dem rechten Oberkiefer. — So blieb es etwa fünf Wochen, wurde dann auf der linken Seite stärker, als auf der rechten, am stärksten auf dem Oberkiefer und Processus mastoideus. Von den subjectiven Gehörsempfindungen blieb ein intermittirendes Sausen. — Eine zweite Menstruation (Mitte Januar) hatte auf diesen Status keinen Einfluss mehr.

Veränderungen der Augen, die ohne Ophthalmoscop sichtbar sind.

Rechts ist eine weitere Rückbildung im Anschluss an die Operation nicht zu bemerken. Links sind die Auftreibungen und Venenerweiterungen am oberen Lide wenige Tage nach der Operation verschwunden. Am Tage nach der Unterbindung am inneren Winkel nur noch ein erbsengrosser, chemotischer Bindehautwulst, der sich bis Mitte December zugleich mit der Injection des vorderen Augapfelsegmentes zurückbildet. Der auf Druck wenig empfindliche Bulbus ist in gerader Richtung etwas pro-

trudirt, leicht reponirbar, T + 1. Nach der Schläfe zu 5 deutlich verschiebbare, dilatirte Conjunctival-Venen, die frei enden, — etwas höher im temporalen Theile des oberen Quadranten ein charakteristischer partieller Annulus arthriticus. — Wenn auch dem Grade nach sehr verschieden, besteht doch dem Charakter nach zwischen der oberflächlichen Circulation beider Bulbi, wenn wir die nasale Hälfte eines Auges mit der temporalen des andern vergleichen, eine unverkennbare Verwandtschaft.

Muskellähmungen.

Der rechte Abducens bleibt während der ganzen Beobachtungsdauer functionslos. — Links. Am schnellsten verschwinden die Ptosis, die Mydriasis und Accomodationslähmung, weit langsamer die noch restirenden Paralysen der Bewegungsnerven. Die Paralyse des Levator palpebrae superioris zeigte die erste Besserung am 2. Tage nach der Operation (17. November), das Lid konnte spontan bis zur Mitte der Cornea gehoben werden, — eine Woche später (23. November) folgte es bis zum oberen Cornealrande, fiel aber bald wieder nach unten. — vier Wochen nach der Operation bewegte es sich gleich dem rechten, verdeckte etwa das obere Viertel der Hornhaut.

Am 18. November reagirten deutlich der Trochlearis und der Oculomotorius-Ast für den R. inferior, — am 15. December der für den R. internus, — 15. Januar alle durch den Oculomotorius ausgeführten Bewegungen fast frei, der Abducens nur schwach thätig. Während der Rückbildung verschiedene Formen von Diplopia binocularis.

Die linke Pupille fing am Tage nach der Operation schwach zu reagiren an, zwei Tage später war sie

deutlich enge geworden, nach vier Wochen reagirte sie gleich der rechten und blieb nur bei trübem Licht etwas weiter.

Accomodation.

17. November. Nahpunkt für Jäger 2: 10 cm. 28. November. Nahpunkt für Jäger 1: 10 cm.

Refraction: geringe Hypermetropie.

Ophthalmoscopisches.

16. November. Scleralring der Papilla optica aussen und unten deutlich sichtbar, Venen weniger geschlängelt. Kein Puls. Trübungen und Blutungen der Retina unverändert.

17. November. 6 Tropfen Cocainlösung (2 %) verengen die Pupille, anstatt sie zu erweitern, 2 Tropfen Atropin (1 %) geben nach 10 Minuten maximale Pupillenerweiterung: Temporale Hälfte der Papille, Centralcanal, Lamina cribrosa, temporale Scleralgrenze normal, nasale Hälfte deutlich hyperaemisch, Scleralring durch die trübe Retina, durch die auch der eine Theil der Arterienstämme unsichtbar wird, verdeckt, — Venen um das Drei- bis Vierfache verbreitert, stark geschlängelt, Blut schwärzlich, Reflexstreifen im Verhältniss zur Verbreiterung des ganzen Gefässrohres, Venenpuls auf leichten Druck. Im Gebiete der Retinatrübungen Reste von Haemorrhagien. Die Aderhautgefässe schimmern erst gegen die Peripherie durch das Retinapigment hindurch.

22. November. Grosse Gefässe etwas weiter auf der Oberfläche der Papille zu verfolgen, wenn auch undeutlich, — ebenso Retina - Venen durch die aufliegenden Trübungen schon schwach hindurchschimmernd. Blutungen theils resorbirt, theils blass geworden.

15. December. Bild schnell fortschreitender Resorption: Scleralgrenze nur noch innen oben nicht ganz scharf, grosse Gefässstämme bis zum Eintritt in den Centralcanal fast deutlich. Hyperaemie der nasalen Hälfte beinahe geschwunden. Retina-Arterien normal, Retina-Venen ohne trübe Auflagerungen, dünner, weniger geschlängelt. Anstatt der Haemorrhagien matt graurothe Streifen neben den Retina-Venen. Intravascularräume der Chorioidea bis zum Rande der Papille sichtbar. (Figur 3.)

15. Januar. Rechts. Intravascularräume sehr deutlich bis zur Papille, Venen der Retina kaum mehr dilatirt. — Links. Chorioidea weniger deutlich, meist leicht verschleiert. Netzhaut-Venen noch deutlich hyperaemisch.

Sehvermögen.

Am 17. November S = $^2/_3$. 22. November S = 1.

So weit schliesst die Beschreibung des Verlaufes sich genau den Aufzeichnungen des Krankheitsjournals an, kann mithin ein übersichtliches Bild des Ganzen, das erst aus der vollständigen Reihe der Einzelbeobachtungen herzustellen ist, nicht geben. Mit Leichtigkeit wird sich aber nachträglich aus denselben die ganze Geschichte des Trauma mit all seinen Consequenzen reconstruiren, vielleicht eine sichere anatomische topographische Diagnose stellen und dann ihr typisches Bild mit unserem Falle kritisch vergleichen lassen.

Wir haben es mit einer Stichverletzung zu thun, bei der die eine Zinke der im Bogen geschleuderten Forke tief in die Augenhöhle eingedrungen ist. Folgende Gründe sind überzeugend: Die Zinke musste mit einiger Kraft herausgezogen werden. Es folgte un-

mittelbar eine sehr heftige Blutung in die Orbita und aus der Nase, das Bewusstsein war sofort vollständig aufgehoben. Nach dem Berichte des Herrn Sanitätsraths Dr. Beeck zeigte sich das ausgeprägte Bild der Orbitalblutung in: „Prominenz des Auges in der Richtung der Orbitalaxe, aufgehobener Beweglichkeit, Sehstörung, blutiger Suffusion der Lider, Nasenbluten.“ Aus den zerrissenen Gefässen der Orbita dringt der Inhalt sowohl in das lockere Zellgewebe, als auch der Richtung des Exophthalmus entsprechend in den Muskeltrichter und durch die Lücken der nach vorn abschliessenden Fascie unter die Haut der Augenlider. Die Nasenblutung kann aus Aesten der A. ophthalmica (naso-frontalis, ethmoidalis anterior und posterior) stammen, aus einer Ruptur des Siebbeins, bei der Emphysem fehlen kann, oder des Keilbeins. Wir wissen über die Stärke des Blutverlustes aus der Nase zu wenig, um darauf eine Diagnose begründen zu können, die sofortige Bewusstlosigkeit der sonst kräftigen Patientin aber spricht wohl dafür, dass ausser der Orbitalblutung noch ein Blutverlust aus unmittelbarster Nachbarschaft des Gehirns stattgefunden hat. Wäre die Literatur der Traumen nicht reich an Beispielen tiefer penetrirender Orbitalverletzungen bei unversehrtem Augapfel, so müsste man von solchen Diagnosen Abstand nehmen. Jedenfalls können wir nach der Lage der Narbe und der Wurfrichtung ein Ausweichen des Augapfels uns noch am leichtesten vorstellen, wenn wir die Gegend des Türkensattels diejenige sein lassen, bis zu welcher die Zinke vorgedrungen ist.[1]) Der gesammte Blutverlust, die Verletzung der Basis cranii, die

1) Symptome einer Fractur der Gehirnbasis lassen sich nicht nachweisen. Trotzdem liesse die Gewalt des Trauma eine solche zu, und würde auf diesem Wege Bruch des Keilbeins, selbst Abbrechen eines Knochenstückes mit Verletzung eines Gefässes nicht als unmöglich abzuweisen sein.

Erschütterung des Schädels genügen reichlich zur Erklärung des aufgehobenen Bewusstseins. Die schnelle Stase der Blutung begünstigt das Orbitalfett, das wie ein Schwamm turgescirt und die Wunde verlegt, allenfalls kann auch die plötzliche Blutleere durch anaemische Reizung des vasomotorischen Centrums geholfen haben.

Die Wurfrichtung, die Nasenblutung, die Bewusstlosigkeit, die Unversehrtheit des Bulbus sprechen dafür, dass das Instrument direct bis zur Sella turcica vorgedrungen ist, oder durch die Gewalt des Stosses eine Fractur der Basis bis in den Türkensattel (mit oder ohne Absplitterung eines Knochenstückes) bewirkt hat. Die topographische Diagnose einer Verletzung der unteren Orbitalwand wird durch die nachfolgende Verfärbung der Wange und die Muskelschmerzen bei Bewegungen des Mundes unterstützt. Die letzten Symptome einer mässigen rechtsseitigen Periostitis scheinen erst während der klinischen Behandlung, also etwa 5 Wochen nach der Verletzung, geschwunden zu sein.

An Cerebral-Symptomen aber zu unserer weiteren Orientirung fehlt es ganz und gar: Vorübergehende Bewusstlosigkeit, Schwindel, Kopfschmerz, Schwerhörigkeit, Ohrensausen können bei Heerdkrankheiten bald fehlen, bald vorkommen, pflegen Gehirn-Anaemie zu begleiten, ohne bei Hyperaemie ausgeschlossen zu sein. Nicht einmal von der Einseitigkeit der acustischen Symptome lässt sich etwas Sicheres auf den Ort der Schädelverletzung schliessen. Und dennoch haben wir: 1) sichere Zeichen, dass nicht eine blosse Orbitalverletzung und Orbitalblutung vorliegt, nämlich den pulsirenden Exophthalmus, die auscultatorischen Geräusche und die nachträgliche Erkrankung des linken Auges, die wir aus dem rechts-

seitigen Krankheitsbilde mit allen die gleiche Reihenfolge einhaltenden Symptomen isoliren können, um rechts die Folgezustände der einfachen Orbitalverletzung übrig zu behalten; 2) eine Menge Symptome, die an sich orbital sein können, im Zusammenhang unseres Krankheitsbildes aber mit grösster Wahrscheinlichkeit einen andern Ursprung annehmen lassen.

Der pulsirende Exophthalmus und das über die gleiche Schädelhälfte verbreitete Blasegeräusch, beides durch Compression der gleichseitigen Carotis gegen die Wirbelsäule sofort unterdrückbar, ist durch eine uncomplicirte Verletzung der Orbita nicht zu erklären. Selbst wenn man eine Ruptur der A. ophthalmica annehmen wollte, würde sich die regelmässige, systolische Blutentleerung mit der spontanen Rückbildung des Exophthalmus unmöglich vereinigen lassen, — mit einer etwa supponirten Naturheilung der Gefässwunde dürfte es ebenso schwer halten, die Fortdauer der Pulsation sowohl, als die Verbreitung der Schädelgeräusche zu erklären, wenn man seine letzte Zuflucht nicht zu einem wachsenden Aneurysma der A. ophthalmica oder einem schon anatomisch schwer denkbaren A. arterioso-venosum nehmen wollte. Allgemein sind alle hierher gehörigen Fragen von Sattler so gründlich erörtert worden, dass ich auf dieselben nicht einzugehen brauche, — in unserem concreten Fall wird sich schwerlich ein Interpret finden, der es übernehme, das Wachsthum eines Aneurysma zugleich mit der Erkrankung des linken Auges und dem Fehlen cerebraler Symptome in Harmonie zu bringen. Wenn es erlaubt ist, über Traumen, deren Folgen man nicht gesehen hat, Conjecturen zu machen, dürfte man annehmen, dass eine Ruptur der A. ophthalmica, von der allein die Rede sein könnte, sehr viel länger und intensiver an Ort und Stelle in der Orbita, sehr viel weniger nach der Entfernung sich bemerkbar machen müsste. Aus-

geschlossen ist dieselbe unter allen Umständen durch die nachträgliche:

Erkrankung des zweiten Auges.

Wie oben schon bemerkt wurde, ist das linke Krankheitsbild eine in allen Stadien gleiche Wiederholung des rechten. Etwa sechs Wochen, nachdem rechts der Acme eine ununterbrochen fortschreitende Rückbildung gefolgt ist, zeigen sich links der Reihe nach dieselben Symptome, deren Verlauf wir oben beobachtet haben, entwickeln sich vollkommen identisch zu einer etwas geringeren Höhe, um sich dann ebenso zurückzubilden. Aus dieser wunderbaren Sympathie darf nicht geschlossen werden, dass durch die fortschreitende rechtsseitige Heilung auf der linken Seite dieselben Krankheitsursachen geschaffen worden sind, welche bald nach erlittenem Trauma das rechte Auge bedrohten. Wir müssen von den Symptomen zu ihrer gemeinschaftlichen Quelle aufzusteigen versuchen, wenn wir das eigenthümliche Zusammentreffen begreifen wollen.

1) Parese der äussern Augenmuskeln und Herabsetzung der Sehschärfe. Viel früher, als die folgenden Anomalien, entstand plötzlich die sehr bald zur Paralyse sich steigernde Parese des Oculomotorius, Trochlearis und Abducens ohne Schmerz, ohne Protrusio bulbi, ohne irgend welche orbitalen Symptome. Der diagnostischen Lehre folgend, dass man Lähmungen sämmtlicher Aeste der Regel nach in dem Stamm und nicht an der Peripherie, wo jene weit auseinandergehen, zu suchen habe, müssen wir, um uns nicht zu weit vom Orte der Verletzung nach der Gegend der grossen Nervenkerne zu verlieren, an die Strecke von der oberen Fissur bis zum Türkensattel uns halten. Pathologische Producte in der ersteren ohne Anaesthesie im Bereiche des R. ophthalmicus des Trigeminus gehören

gewiss zu den Seltenheiten,[1]) und doch würde man sie sich viel leichter denken können als Kreislaufshindernisse, deren Folgen in allen Theilen des Auges und in der Orbita zugleich hervortreten; denn erst nach einiger Zeit entwickeln sich ohne entzündliche Symptome:

2) Lid-Oedem, Dilatation der Conjunctival-Venen, haemorrhagische Verfärbung der Iris, Accommodationslähmung, excessive Stauung in den Retina-Venen, Protrusio bulbi und eine bald hervortretende, bald verschwindende Geschwulst zwischen Auge und Supraorbitalrand an der Nasenseite. Ich komme auf einzelne dieser Symptome noch weiter unten zurück. An und für sich gehören sie alle der zweiten, oben erwähnten Kategorie, die verschiedene Gründe haben kann, an, aber in dieser Combination, in ihrem gleichzeitigen, von Anfang an hochgradigen Auftreten nach einer längeren venösen Stauung ohne Protrusion des Auges, ohne entzündliche Reizung in Begleitung von venösen Blutungen unter die Conjunctiva und schwankenden Venendilatationen in der Orbita dürften sie die Diagnose einer Rückflusshemmung hinter der V. ophthalmica in hohem Grade wahrscheinlich machen, zumal, da alle ophthalmoscopischen Symptome einer etwaigen Venen-Verstopfung fehlten. Erwägen wir dabei noch, dass von den 3 Nerven der N. abducens am unmittelbarsten dem Sinus cavernosus angehört, während der N. oculomotorius und trochlearis durch ein dünnes Blatt Fascie von ihm getrennt sind,[2]) und dass in unserm Falle beide N. abducentes para-

1) Physiologisch wäre zu bemerken, dass nach einer neuern Auffassung motorische Nerven viel leichter durch Druck afficirt werden sollen, als sensible. In der Literatur habe ich 7 [5] mal eine Parese des V. gefunden, während 43 [12] mal eine mehr oder weniger weitgehende Laesion der Muscelnerven des Auges angegeben ist.

2) Die Nerven liegen noch weiter nach aussen von der schon lateral liegenden Carotis in der Sinuswand. Der VI lateral unter, der

lytisch blieben, während die andern Nerven zum Theil ihre Function wieder gewannen, so führen die mehrdeutigen Symptome der Paralyse und Stase uns immer mehr dem Keilbein mit seinem grossen Venengeflechte, dem Sinus cavernosus zu, ohne die Diagnose unbedingt zu sichern. Nach wenigen Wochen aber stellte sich auch die Pulsation und das weit verbreitete Blasegeräusch auf der ganzen linken Kopf- und einem grossen Theil derselben Gesichtshälfte ein, verschwand durch Compression der rechten Carotis, blieb von Compression der linken Carotis unbeeinflusst. Damit war, da bisher weder Puls noch Geräusch auf der linken Seite zu finden gewesen war, anzunehmen: als späte Folge einer an einem systolischen Blasegeräusch erkennbaren Krankheit der Carotis dextra ein pathologischer Vorgang im linken Sinus cavernosus, der fast plötzlich die 3 Nervenstämme ausser Function setzte und den Rückfluss des Orbital- und Augenblutes durch die V. ophthalmica in hohem Maasse hemmte.

Es wäre zu weit in der Skepsis gegangen, wollte man, nachdem das Trauma festgestellt, das Blasegeräusch an den Herzklappen bei Insufficiens lange genug erklärt, nachdem oben die Annahme eines Aneurysma verum für unseren Fall widerlegt ist, unter allen möglichen Ursachen von Gefässgeräuschen die plausibelste aussuchen. Wenn ich zu den oben genannten Symptomengruppen noch das Trauma als Ursache hinzufüge, glaube ich kaum einer Rechtfertigung zu bedürfen, wenn ich nach einem Ueberblicke über den

III lateral über der Carotis und von ihr und dem eigentlichen Sinus durch eine dünne Scheide getrennt. Der IV liegt fast genau lateral und durch eine breite Scheide von dem grossmaschigen Sinusgeflecht geschieden. Der R 1 des V verläuft noch weiter nach aussen als genannte Nerven. (v. Langer, Wiener Sitzungsberichte 1885, siehe daselbst Genaueres.)

Verlauf aus der Gesammtheit der Erscheinungen die hervorgehobenen für genügend halte, um die Diagnose:

Traumatische Ruptur der Carotis im Sinus cavernosus dexter

zu sichern. Wir sind damit allerdings der Verpflichtung nicht überhoben, nachzuweisen, dass alle anderen Erscheinungen zur Diagnose passen, zu prüfen, ob dieselben zum Bilde gehören oder nur accidentelle sind, endlich zu versuchen, ob es uns gelingt, auf der Basis der angenommenen Diagnose die Theile aus dem Ganzen herzuleiten.

Es soll nicht versucht werden, der Menge scheinbar zusammenhangloser Symptome, von denen die Rede sein wird, eben so viel physikalische Möglichkeiten unterzuschieben. Wissen wir doch, wie verschieden die Communicationen der beiden Sinus cavernosi unter einander,[1])

1) Eine Vorstellung von den betreffenden Verhältnissen kann man sich nicht durch die in einigen Lehrbüchern der Wirklichkeit nicht entsprechenden anatomischen Abbildungen, sondern nur durch directe Anschauung bilden. Es genügt vollkommen, wenn man nach Entfernung des Gehirns (durch Spülung) die der knöchernen Schädelbasis fest angeheftete Dura freilegt und durch Injection einer gerinnenden Masse (blauen Leim) in den Sinus cavernosus einer Seite die venösen Bahnen, bezüglich die eines sich eben dahin ergiessenden Blutstroms aus der Carotis, auszukundschaften sucht. Obgleich nur die Dura die Canüle umgiebt, fliesst doch nur wenig Injectionsmasse neben der Stichöffnung heraus. Die Carotis liegt an der lateralen Wand des Sinus und wird man, da über ihr noch ein bedeutender Raum ist, die Spitze der Canüle nicht gleich in sie hineinstossen. Der Befund ist, dass sich fast ebensoviel Injectionsmasse in den venösen Blutleitern der andern Schädelseite befindet. Die von ihnen ausgehenden Venen V. ophthalmica und meningeae sind allerdings weniger gefüllt, als die auf der Seite der Injection gelegenen, von denen die V. ophthalmica bis in ihre feinsten Zweige injicirt wird. Dieser bedeutende Uebertritt liegt darin, dass drei Verbindungsbahnen von ebenfalls cavernöser Bauart, die zusammen die Sinus an Breite bedeutend übertreffen, zwischen beiden Blutleitern existiren. In Folge dessen bekommt man bei Betrachtung des Injectionspräparates den Eindruck, dass die Sinus nicht zwei Canäle mit einigen Verbindungs-

das Verhältniss der V. ophthalmica zum Sinus, vor allem die Einmündungen der ocularen und besonders der orbitalen Venen[2]) in die grössern Stämme sind! Schwerlich würde das Räthselhafteste länger unaufgeklärt bleiben, wenn es frei stände, aus allen möglichen Combinationen, von Art, Grösse, Ort der Wunde, Gefäss-Anomalien etc. die bequemste auszusuchen und zum allgemeinen Gesetz zu erheben. Erlaubt aber muss es sein, aus dem, was die anatomische und klinische Literatur festgestellt hat, die allgemeinen, unbestreitbaren Consequenzen zu ziehen und zu sehen, ob dieselben ausreichen alle bisherigen klinischen Beobachtungen zu erklären.

Es wird immer zu Gunsten einer Hypothese sprechen, wenn sie complicirte Vorgänge aus einer gemeinschaft-

bahnen sind, sondern, dass dieselben ein einziges grosses cavernöses Gefässgebiet bilden, welches nur von unten her durch das Dorsum ephippii, von oben durch die Hypophysis cerebri unterbrochen wird. (Vergleiche über die einschlägigen Verhältnisse auch v. Langer, Wiener Sitzungsberichte 1885.) Was die Verwerthung der Experimente für unseren Fall anbetrifft, so ist zu bemerken, dass die Injectionen an leeren Venen angestellt, mithin 1) der Widerstand des in ihnen normal befindlichen Blutes, 2) die in den Stromgebieten herrschenden verschiedenen Druckverhältnisse vernachlässigt sind.

Herrn Professor **Stieda** und Herrn Prosector **Zander** spreche ich für ihre mir bei obiger Untersuchung zugewandte Unterstützung meinen besten Dank aus.

2) Nach Gurwitsch (Anastomosen zwischen Gesicht- und Orbitalvenen, v. Graefe's Archiv, Bd. 29, T. IV) zeigt sich der proteusartige Charakter der Venenverbindungen, ebenso wie an anderen Körperstellen auch in der Orbita, so dass sich kein Schema über ihren Verlauf aufstellen lässt. Obwohl die Mehrzahl der Autoren seit Donders sich dahin entschieden hat, dass das Orbitalblut nach hinten aus der Orbita herausfliesst, hat es bis in die neuere Zeit Vertheidiger der anderen Richtung gegeben, welche behauptete, dass die Hauptmasse des Blutes nach dem Gesicht hin seinen Abzug nehme. Nach den Untersuchungen von Gurwitsch hat auch die V. centralis retinae so reichliche Verbindungen, dass man auch bei ihr nicht sagen kann, wohin sie geht, so dass sie bisweilen nur in sehr entfernter Verbindung mit dem Sinus steht.

lichen Ursache zwanglos erklärt. Ich nehme mit Sattler an: ceteris paribus ist die Möglichkeit, dass mit jeder Systole aus der Arterie Blut in die V. ophthalmica einströmt, von der Blutmenge und dem Druck in der Vene abhängig. Je mehr orbitales und oculares Blut durch die V. facialis und die V. ophthalmica inferior abfliesst, desto geringer ist der Widerstand in der V. ophthalmica superior, desto leichter wird das Blut der Carotis sich dem der V. ophthalmica superior beimischen und in ihre zuführenden Gefässe eindringen. Geringer Abfluss aus der Carotis bei stark gefüllter Vene kann Wirbelbewegungen (vielleicht einen Theil des continuirlichen Venengeräusches) erzeugen, ohne dass es zur Pulsation kommt. So würden sich Carotis-Rupturen ohne pulsirenden Exophthalmus erklären, so die Verschiedenheit der Zeit, die zwischen dem Trauma und dem ersten Auftreten der Pulsation vergeht. Die gleichseitige V. ophthalmica ist aber nicht die einzige Blutbahn, gegen welche die arterielle Blutwelle andrängt. Der Sinus circularis Ridleyi und die verschiedenen, inconstanten Verbindungen zwischen dem rechten und linken Sinus können einen Theil oder die ganze Menge aufnehmen, wenn die Vene durch Gerinnsel verschlossen wird, oder der Widerstand ihres Inhaltes nur einen Theil des gesammten Blutes eindringen lässt. Es wird also zum Theil von den variabeln anatomischen Verhältnissen der Sinus cavernosi, von dem Druck in der V. ophthalmica und von Gerinnungen in den Venen abhängen, ob und in welchem Maasse das Carotidenblut sich dem anderen Sinus und der zugehörigen V. ophthalmica beimischt.

Nach diesen, wie mir scheint, schwer anfechtbaren Voraussetzungen zu unserem Falle übergehend, bin ich leider genöthigt, den Anfang des rechtsseitigen Krankheitsverlaufes aus dem linksseitigen zu ergänzen: mit dem

Einströmen des Carotisblutes in den Sinus werden sofort die Venengeräusche und das systolische Blasen auf den Knochen der rechten Kopf- und Gesichtshälfte hörbar. — je schwerer die arterielle Blutwelle Raum oder Abfluss findet, also bald nach dem Trauma, desto stärkeren Druck hat der Sinus und die in ihm liegenden Nerven zu tragen, mithin zeigt sich früh die Parese der drei Muskel-Nerven und eine Amblyopie von dem benachbarten N. opticus her. — etwa nach vier Wochen kommt es noch zu einer heftigen, plötzlichen Verschlimmerung mit totaler Ophthalmoplegie, Schmerz etc., von der bei Besprechung der linken Seite, über die eine lückenlose Beobachtung vorliegt, die Rede sein soll. Die vier Wochen nach der Verletzung beginnende klinische Behandlung beseitigt erst die entzündlichen Folgen des Traumas in den Weichtheilen und Oberkiefer, das Journal erwähnt aber leider noch nicht die Pulsation des prominirenden Bulbus, von der angenommen wird, dass sie mit dem ersten Abfluss arteriellen Blutes durch die V. ophthalmica ungefähr zusammentrifft. Ueber ihr Auftreten fehlen Angaben, aber von dem oben erwähnten, acuten Anfalle zeigt die Beschreibung, dass während seiner Dauer der Rückfluss des Blutes nach dem Sinus erheblich erschwert war. Will man annehmen, dass in dieser Zeit auch der Abfluss der Carotis-Welle durch die Vene besonders schwer möglich war, so dürfte nach dem oben Ausgeführten der Druck gegen die Anastomosen der beiden Sinus um so stärker gewesen sein, der erste geringe Uebergang rechtsseitigen Carotis-Blutes in den linken Sinus wurde den rechten Sinus entlastet, dem acut erkrankten Auge durch Eröffnung der venösen Seitenbahn Erleichterung geschafft haben. Zwei Wochen hindurch konnten wir diese fortschreitende Besserung des rechten Auges beobachten, bis plötzlich links derselbe Symptomencomplex, der sich eben rechts abgespielt hatte, ausbrach.

Aus den obigen, allgemeinen Voraussetzungen würde diese erste, unvollkommene Skizze des rechtsseitigen Verlaufes sich folgendermassen verstehen lassen: je weniger Blut die V. ophthalmica anfangs aufnimmt, desto grösser wird der Druck im Sinus und auf die durch ihn verlaufenden Muskelnerven. Die überschüssige Blutmenge kann durch die Vene nicht abfliessen und drängt gegen die communicirenden Gefässe, bis sie den Weg nach der andern Seite offen hat. Die weiteren Consequenzen sollen beim linken Auge zur Sprache kommen.

Die Annahme gewinnt an Wahrscheinlichkeit, wenn wir nachträglich sehen, dass Symptome, die zu vieldeutig waren, um auf eine Ursache zurückgeführt zu werden, durch dieselbe zwanglos ihre Erklärung finden.

Die Kopfschmerzen, Schwerhörigkeit und das Ohrensausen werden unmittelbare Folgen von Circulations-Störungen in den mit dem Sinus cavernosus in Communication stehenden Hirn-Venen und Blutleitern. Anfänglich, so lange das Carotidenblut keinen genügenden Abfluss findet, besteht Hyperämie, mit der die Besserung aller Beschwerden beim Aufrichten der Kranken wohl übereinstimmt, später wird der Grad der Anaemie der Quantität des Arterienblutes entsprechen, das durch die Venen abfliesst, dem Gehirn also verloren geht, um endlich durch zufliessendes Blut aus den arteriellen Anastomosen ersetzt zu werden. Das Ohrensausen endlich, dessen Character constant dem objectiv am Schädel wahrnehmbaren Geräusche entsprach, ist die unmittelbare Folge der vom Sinus aus sich fortsetzenden Wirbelbewegungen; in der Richtung von vorn nach hinten (Oberkiefer bis Hinterhaupt) rechts fortschreitend theilen sie sich der Schläfenbeinpyramide mit, ein Sausen, Pfeifen, Brausen im Ohre erzeugend, je nachdem vor und nach der Unterbindung

und im Verlaufe der Heilung die Bedingungen der Blutbewegung differirten. Eine schlagende Befestigung dieser Auffassung giebt das Stadium der linksseitigen Erkrankung: Die Richtung des Blutstroms weicht nach der linken Seite, damit tritt zum ersten Male Ohrensausen links auf, die ihm entsprechenden am Schädel hörbaren Geräusche werden nach dem Processus mastoideus dexter schwächer bis zum Verschwinden, während sie links in der Richtung nach dem Processus mastoideus an Intensität zunehmen.

Am wenigsten augenfällig treten aus dem ganzen Krankheitsbilde die näheren Bedingungen, unter denen das Cardinal-Symptom, der pulsirende Exophthalmus, sich entwickelt hat, hervor. Die neuesten Monographen Schlaefke und Sattler nehmen an, dass die arterielle Blutwelle sich mit dem Veneninhalt um so eher mischt, die Pulsation sich um so energischer durch die V. ophthalmica nach der Peripherie fortpflanzt, je mehr Seitenbahnen das Venenblut der Orbita und des Auges sich öffnen kann. Die bis zur Deformität weiten Hautvenen der Lider und des Gesichtes werden deshalb von Manchen für pathognomonische Cardinalsymptome gehalten.[1]) In unserem Fall liess sich während der ganzen Beobachtung von dergleichen Venengeschwülsten nichts entdecken. Vielleicht war die Zeit noch zu kurz, vielleicht hatten sich die neuen Venen, die wir an der Basis der Orbita suchten, in der Tiefe an ihrer Spitze gebildet. Ohne Section werden wir es nicht entscheiden, - - aber als eine Eigenthümlichkeit des vorliegenden Falles soll auch nicht vergessen werden, dass sowohl die Symptome von Eindringen arteriellen Blutes in die V. oph-

1) In sehr vielen Krankheitsgeschichten 52 (12) werden so bedeutende Veneuerweiterungen erwähnt, dass sie als Geschwülste der Orbitalgegend imponirten. Unter 24 genauen Beobachtungen eines doppelseitigen Auftretens machten sich in 12 Fällen Tumoren bemerkbar.

thalmica, als auch die peripherer Stauung relativ gering waren. Nur einmal zeigte sich eine Andeutung der oft beschriebenen weichen Geschwülste, ophthalmoscopisch waren Pulsationserscheinungen nicht stark, ebenso die Zeichen von Mischung arteriellen und venösen Blutes nicht ausgesprochen, der Exophthalmus war gering, und seine Pulsation stand ausser Verhältniss zur Intensität der Geräusche. In Gemeinschaft mit diesen negativen Symptomen scheint mir auch die Erkrankung des zweiten Auges als Zeugniss für ein ungünstiges Verhältniss von Zufluss und Abfluss nicht werthlos.

Betrachten wir auf diese Möglichkeit hin beide Augen nach dem heftigen Anfalle etwas genauer: am rechten Auge finden wir ohne zunehmenden Exophthalmus und ohne entzündliche Veränderung die sanguinolente Chemose der unteren Conjunctiva bulbi, einen ausgesprochenen Annulus arthriticus um die ganze Cornea, T + 1, bei tiefer vorderer Kammer und klarem Humor aquaeus die Iris hyperaemisch verfärbt, die Gefässe der Chorioidea bis an den Rand der Papille bloss liegend, die Retina-Venen geschlängelt. Links kennen wir das Krankheitsbild von der ersten Stunde an. Es kann keine andere Bedeutung haben, als die einer Orbitalblutung; denn die acut entstehende, pralle, sanguinolente Chemose ist nichts Anderes als eine Blutung in den Tenonschen Raum unter die Conjunctiva, der plötzliche Exophthalmus die Folge einer Blutung in den Muskeltrichter, die diffuse geringe Amblyopie ein Zeichen geringer Leitungsstörung des N. opticus in seinem Verlaufe vom Foramen opticum zur Retina. In der Tiefe der Orbita hauptsächlich localisirt erschwert der blutige Erguss den Abfluss des Chorioidealblutes nach der V. ophthalmica, die mit dem Augenspiegel sichtbaren Aderhautgefässe werden ausgedehnt, durch Pigmentschwund

bis an die Grenze der Papilla optica sichtbar, die Iris hyperaemisch; mit steigender Hyperaemie der Iris steigt der Druck, werden die bekannten episcleralen Blutleiter ohne jedes Reizungssymptom weiter, bis der incomplete oder complete Annulus arthriticus von dem glaucomatösen nicht mehr zu unterscheiden ist.[1])

Von den Netzhautveränderungen dürfen wir nur die linksseitigen besprechen, da wir nicht wissen, wie die rechte Retina beschaffen war, ehe Dr. Vossius dieselbe ophthalmoscopisch untersuchte. Das Spiegelbild ist gewiss sehr selten, vielleicht ein Unicum: bei durchsichtigen brechenden Medien die Retina-Venen überfüllt, stark geschlängelt, ohne erheblich aus ihrer Ebene zu treten, zeitweise in der ganzen Retina gleichzeitig mit dem Radialpulse stark longitudinal pulsirend, hie und da auf einige Millimeter Länge unter einer weisslichen Decke, hinter der sie vollkommen unverändert wieder auftauchen, verschwindend, von zahlreichen meist wandständigen Blutungen begleitet (von jedem retinitischen Bilde durch die normale Beschaffenheit der Retina grundverschieden). Neben diesen Venen suchen wir vergebens die zugehörigen Arterien. Mitunter lässt sich in der Retina auf Strecken von 4—6 mm etwas Streifiges sehen, das ungefähr den Verlauf der Arterien einhält, aber bei aller Mühe will es nicht gelingen, eine Wand, Reflexstreifen oder Blut zu erkennen. Die Stelle des bekannten Papillenbildes vertritt eine undurchsichtige grauweisse Scheibe.

An dem wunderbaren Bilde haben wir die einzelnen Theile zu besprechen: 1) Die A. centralis retinae tritt

1) Der bei tiefer, vorderer Kammer (also vermuthlich offenen Fontanaschen-Räumen) in Folge rein mechanischer venösen Stauung unter unseren Augen wie mit einem Schlage fertig entstehende Symptomencomplex bestätigt in allen Stücken Jacobson's Ansichten über das Wesen des Glaucoms. v. Graefe's Archiv XXXII.

etwa 12 mm vom Foramen opticum entfernt in den Sehnerven ein, sie liegt also wahrscheinlich im Gebiete des retrobulbären Blutergusses, der sie comprimirt, während die Blutentleerungen aus der Carotis ihren Inhalt vermindern. Und doch kann sie weder blutleer, noch allzu stark comprimirt sein; das beweist das Sehvermögen. Mag sie noch so platt gedrückt sein, so lange die Kranke sieht, wird sie von arteriellem Blute durchströmt und bleibt als blasses Retinagefäss ophthalmoscopisch sichtbar, wie wir von der Embolie der A. centralis und von manchen retrobulbären Krankheitsprozessen her wissen. Es bleibt also nichts übrig, als die Annahme, dass die grossen Arterien der Retina hinter einer Trübung verschwinden, die dicht genug ist, sie vollständig zu verdecken, während in unmittelbarster Nähe die Chorioidea in vollster Deutlichkeit hervortritt. 2) Die Papilla optica ist mit einer vermuthlich vom Centralcanal aus sie überziehenden, undurchsichtigen, weissen Masse bedeckt, die den Venen-Auflagerungen vollkommen entspricht. 3) Die V. centralis retinae mündet entweder in den Sinus direct oder in die V. ophthalmica, also in einen Stamm, gegen den die Carotis ihren Blutstrahl richtet. Wahrscheinlich führt sie eine Mischung von venösem mit arteriellem Blute: die Erweiterungen, die bogenförmigen Schlängelungen, die wandständigen Blutungen lassen sich aus der gehemmten Entleerung in den Hauptstrom leicht erklären, aber die deckenden Trübungen? Als Folgen einfacher Stase dürfen wir sie nach anderen klinischen Erfahrungen nicht ansehen. Vielleicht haben wir es mit Auswanderung von farblosen Blutzellen zu thun, die sich dem Gefässrohre unmittelbar anlagern und als Consequenzen der Mischung von arteriellem und venösem Blute aufzufassen sind, wobei das arterielle Blut auf die Gefässwand einen directen Reiz ausüben könnte.

Aus diesen Gründen ist das Retinabild trotz glauco-

matöser Drucksteigerung von dem des glaucomatösen Bildes verschieden; kurz resumirt ist Folgendes seine Bedeutung: mit der ersten Hemmung des Blutrückflusses füllen und verlängern sich die Venen, während die grossen Arterienstämme etwas leerer werden; hat das Retinablut neue Bahnen gefunden, so beginnt der longitudinale Venenpuls. Die Entleerung der Vasa vorticosa wird stärker gehemmt, in der Chorioidea, Iris, Episclera und in der Spannung des Bulbus verräth sich der glaucomatöse Prozess, die von der Carotis aus schwach gespeisten, in der Orbita comprimirten, unter erhöhtem intraocularem Druck stehenden Arterien verschwinden hinter einer auf ihre Wandung und deren nächste Nähe beschränkten Trübung, (vielleicht darf man annehmen, dass die so undurchsichtige und doch kaum sichtbare, weil mit dem Hintergrunde farbengleiche Auflagerung, stark haemorrhagisch tingirt ist), während die zum Theil arterielles Blut führenden Venen im Centralcanale der Papille eine die Papille vollständig deckende, in der Retina eine sie strichweise verhüllende, weisse Schicht farbloser Blutkörper durch die Gefässwand austreten lassen.[1])

Damit wären die letzten Symptome besprochen, die nicht dem typischen Bilde, sondern unserem speciellen Falle angehören. Der Leser wird sich selbst Skizzen leicht entwerfen können, wie die Bilder der Ruptur unter verschiedenen Verhältnissen differiren können. Vielleicht ist das einzige Symptom, das nie fehlen kann,[2]) das objective

1) Es wäre der Mühe werth, zu untersuchen, wie der Inhalt der Venen, denen aus der Rupturstelle und von dem Capillarnetz der Retina arterielles und capillares Blut zufliesst, beschaffen ist, und wie derselbe auf die Venenwand wirkt.

2) Eine schwer zu deutende seltene Ausnahme macht der von Lubrecht (N. T. 20) veröffentlichte Fall.

Schädelgeräusch. Für unsere Beobachtung will ich versuchen, im Folgenden dem unmittelbar Anschaulichen seine Bedeutung zu geben:

Die Zinke einer Forke dringt rechterseits etwas unter der äusseren Lidcommissur, ohne den Knochenrand zu verletzen, in die Augenhöhle, temporalwärts vom Bulbus am Boden der Orbita bis in die Nähe des Foramen opticum und nasalwärts neben demselben durch die Knochenplatte des Keilbeins (?) so in die Tiefe, dass die Carotis interna im Sinus cavernosus zerrissen wird. Die Forke wird mit einiger Kraft extrahirt, ein Theil des Blutes fliesst durch die Nase von der Gehirnbasis (Schwindel, Bewusstlosigkeit), ein anderer ergiesst sich in das Orbitalfett, durch die Löcher der Fascia tarso-orbitalis unter die Haut der Lider und der Wange, in den Tenon'schen Raum und in den Musceltrichter (Protrusio bulbi, Unbeweglichkeit). Durch einen einfachen Verband wird die Blutung aus der Wunde sofort gestillt, die cerebrale Circulationsstörung gleicht sich nach einer starken Stunde aus (freies Bewusstsein), aber jede Abweichung des Kopfes aus seiner Stellung bei horizontaler Rückenlage macht Schwindel (Anaemia cerebri). Nach acht Tagen geht die Patientin etwa 7 Kilometer hin und zurück zum Arzte. Die Fusstour wird durch Schwindelanfälle, die im Sitzen aufhören, häufig unterbrochen. Es werden die ersten Zeichen einer systolischen Blutung in die Schädelhöhle an der Richtung des Stromes von der Wunde gegen das Felsenbein der Kranken bemerkbar (Ohrensausen, Schwerhörigkeit rechts). Exspectative Therapie. Rückenlage. Die nächsten Wochen verlaufen scheinbar ohne merkliche Aenderung, selbst ohne merkliche Resorption der Orbitalblutung. Nach vier Wochen zeigen sich zwar Venenstauungen in der Retina, aber keine intraoculare Veränderung, die eine Erklärung der Amblyopie gäbe (Finger auf 6 Fuss). Jetzt erst resorbirt sich schnell

in der Rückenlage unter Cataplasmen der orbitale Bluterguss, jetzt erst verlieren sich bei derselben Behandlung die vom Infraorbitalrande ausgehenden, periostitischen Schmerzen im Oberkiefer.

In diesem langen Stadium scheinbarer Ruhe hat die mit jeder Systole aus der Carotis hervorgeschleuderte Blutwelle (systolisches Blasen auf der ganzen Kopf- und Gesichtshälfte) den Widerstand der venösen Blutsäule in der V. ophthalmica nicht überwunden. Folge: Hyperaemie der in den Sinus mündenden Blutleiter (continuirliches Nonnengeräusch auf der rechten Kopfhälfte, hyperaemischer Schwindel und Kopfschmerz, der in aufrechter Stellung nachlässt) und zunehmender Druck gegen die communicirenden Gefässe zwischen beiden Sinus. Dann haben sich zwar Collateralbahnen für das Venenblut in der Tiefe der Orbita gefunden, der Druck in der V. ophthalmica ist geringer geworden, ein Theil des arteriellen Blutes in dieselben abgeflossen (Pulsirender Exophthalmus, kleine Venengeschwülste unter dem Supraorbitalrande), aber ein ausreichender Collateralkreislauf, um das venöse Blut der Orbita und des Auges und zugleich das arterielle der Carotis aufzunehmen, hat sich nicht gebildet (Mangel dilatirter Gesichtsvenen, orbitaler Venen-Ectasien, stationäre Pulsation). Die Blutmenge im Sinus ist mit der Zeit absolut gestiegen, wenn auch mit jeder Systole relativ etwas weniger zurückgeblieben ist, der Druck im Sinus hat zugenommen (totale Paralyse des N. oculomotorius, trochlearis, abducens), und endlich hat ein Bluterguss in der Tiefe der Orbita den Venen des Auges den Abfluss noch mehr verlegt (Lidgeschwulst, Chemosis sanguinolenta, Annulus arthriticus, Hyperaemia iridis, stärkerer Exophthalmus, T + 1).

In diese Zeit fällt die Behandlung, unter der erst die Resorption des alten Blutes, dann die des frischen

Ergusses sichtlich fortschreitet: nicht nur die Weichtheile des Gesichtes und Oberkiefers werden schmerzlos, auch die glaucomatösen Symtome bessern sich, das Sehvermögen steigt, aber neue Collateralbahnen wollen sich nicht zeigen, Kopfgeräusche, Kopfschmerz, Ohrensausen (Zeichen von Blutüberfüllung) halten sich auf gleicher Höhe während das Auge sich von Tag zu Tage bessert.

Endlich sechs Wochen nach der Verletzung hat das Carotidenblut die Widerstände in den Verbindungen der beiden Sinus (Sinus circularis Ridleyi und andere) überwunden und ist in den linken Sinus eingedrungen (Parese der drei Muskelnerven, schwache Amblyopie), in gerader Richtung gegen die linken Kopfknochen macht sich die Wirbelbewegung zuerst am Felsenbein bemerkbar (Ohrensausen), es folgen schwächere Geräusche an den Schädelknochen in umgekehrter Richtung (Processus mastoidei Seite 22) und Andeutung von Eintritt des arteriellen Blutes in die V. ophthalmica (kleine Hautgeschwülste am orbitalen Rande). Derselbe Verlauf wie auf der rechten Seite mit Ausschluss der direct traumatischen Orbitalblutung, nach vier Wochen die Symptome verstärkten Druckes im Sinus (Paralyse und weitere Herabsetzung des Visus), bald darauf die Orbitalblutung (Glaucom und die oben beschriebenen Veränderungen in der Retina).

Mit dieser Auffassung des Krankheitsverlaufes war die **Prognose** gegeben. Ob direct oder indirect, die schwere mit grosser Kraft geschleuderte Forke hatte vermuthlich keine kleine Ruptur der Gefässwand erzeugt, Zeichen von beginnender Heilung der Gefässwand oder Bildung von Thromben liessen sich trotz Digitalis, Einspritzung von Ergotin etc. nicht wahrnehmen, — die anatomische Beschaffenheit der Orbita und ihrer Gefässe schien der Bildung neuer Abzugscanäle für das Venenblut und

damit einem ausreichenden Abflusse des arteriellen Blutes nach irgend welchen Gebieten ausserhalb der Schädelhöhle nicht günstig, — beide Sinus hatten ihre Bahnen geöffnet, und trotzdem wollte sich subjectiv im Allgemeinbefinden und in den localen, von abnormer intracranieller Circulation abhängigen Symptomen Nichts ändern: Der Schädelinhalt, die communicirenden Blutleiter, schliesslich das Gehirn selbst waren von einer Gefahr bedroht, die der Natur der Sache nach von Tag zu Tage wachsen musste. Die Armuth der Kranken, die Entfernung ihrer Heimath von Orten, an denen sie jeder Zeit die erforderliche, ärztliche Hülfe gefunden haben würde, die Nothwendigkeit, durch schwere, körperliche Arbeit die Mittel zum Lebensunterhalt zu erwerben, mussten berücksichtigt werden: plötzlicher Tod oder unheilbare Gehirnleiden waren die Aussicht für die Zukunft.

Unter solchen Umständen würde ich, auch wenn die Chancen der Operation ungünstiger, als sie es in der That sind,[1]) gewesen wären, mich für verpflichtet gehalten haben, der Patientin die Unterbindung der Carotis dringend zu empfehlen. Mein Vorschlag stiess auf keinen Widerstand.

Bevor ich auf die im vorliegenden Falle befolgte **Therapie** eingehe, giebt mir der Verlauf der Krankheit noch Veranlassung auf die Naturheilungen[2]) zurückzukommen.

1) Die Gefahren der Operation sind theils directe, theils indirecte. Zu den ersteren gehören Blutungen und Infection, beide sind heute mit Sicherheit zu vermeiden. Als indirecte oder Folgeerscheinung droht die bisweilen beobachtete Encephalomalacie. Jedoch kann man mit ziemlicher Gewissheit hoffen, dass auch dieser Gefahr unsere Patientin bei ihrem jugendlichen Alter entgehen wird.

2) Unter Sattler's 8 Fällen von Naturheilungen — incl. Heilung durch rein diätische Massnahmen — (26, 50, 58, 59, 62, 63, 79, 84) ist nur 3 mal ein Aufhören der objectiven Geräusche (50, 63, 79) angegeben.

An jedem Auge trat nach Erreichung eines Acmestadiums durch die in Folge des Blutüberschusses erzwungene Stromwendung eine wesentliche Besserung ein. Am rechten Auge constatirte ich eine vollkommene, am linken der Kürze der Zeit wegen nur eine unvollkommene Heilung. Dieses Verschwinden der sichtbaren Symptome ist eine scheinbare Heilung, denn der Blutstrom verlässt seine Bahnen (V. ophthalmicae), um neue cerebrale (objectiv unverändert fortbestehende Geräusche) aufzusuchen. Eine wirkliche Heilung vermag nur in vollständiger Trennung des venösen und arteriellen Blutes durch thrombotische Verstopfung der Risstelle mit späterem Bindegewebeverschluss zu bestehen. [1]) Der Blutstrahl aus der Carotis kann spontan nicht aufhören sich in den Sinus zu ergiessen, dagegen ist es möglich, dass letzterer durch Wachsen eines irgendwo entstandenen Thrombus verödet, und sich damit die Rissstelle verschliesst. Demzufolge werden bei dieser wirklichen Heilung mit der Besserung der Augen und dem Undeutlichwerden der Pulsation auch die Geräusche verschwinden.

Zu den Kunstheilungen übergehend möchte ich zuerst erwähnen, dass man hin und wieder durch die von peripheren Gefässgeschwülsten her bekannten Methoden durch Ergotininjectionen oder Electropunctur Thrombenbildung hervorzurufen versucht hat. Diese schon bei gewöhnlichen Angiomen nicht ganz ungefährlichen Eingriffe

1) Der Sinus cavernosus sowie die drei Communicationen werden von dünnen, sich in den verschiedensten Richtungen kreuzenden Bälkchen so massenhaft durchzogen, dass sie aus abgeschlossenen Bluträumchen, die unter einander durch kleine Oeffnungen communiciren, zu bestehen scheinen. Demnach werden sich hier durch Stagnation begünstigt noch leichter, als an den gleichfalls alterirten Gefässwandungen Thromben bilden und durch Fibrinauflagerung vergrössern. Wiederholt finde ich in Sectionsbefunden an genannten Stellen fest anhaftende Thromben angegeben.

sind bei der unmittelbaren Nähe des Gehirns und der grossen Venen keineswegs gefahrlos. Um diese Gefahren zu vermeiden, wenden sich heute die therapeutischen Bestrebungen der Fernhaltung des pathologischen Blutstroms durch Compression oder Ligatur der Carotis zu.[1])

Recapituliren wir kurz die Einwirkung der Ligatur in unserem Falle: Es verloren sich zuerst die durch Abflusshemmung aus der V. ophthalmica hervorgerufenen Erscheinungen. Es wurden Sehschärfe, Accomodation und Pupillenreaction normal, beide Augen sanken zurück, die Andeutung von Gefässerweiterung in der Orbita, Pulsation und Chemose verschwanden, der Augenhintergrund verlor seine pathologische Beschaffenheit. In keinem Verhältniss zu dieser schnellen Besserung stand der Rückgang der Nervenlähmung und das Verschwinden der Geräusche. Ersterer konnte zwei Gründe haben: entweder war die comprimirende Wirkung so stark gewesen, dass nicht so schnell eine Restitution erfolgen konnte, oder der Blutstrom aus der Carotis wirkte in allerdings sehr vermindertem Grade fort, vermochte zwar den Abfluss aus der V. ophthalmica nicht zu verhindern, war aber stark genug, die im Sinus liegenden

1) Von diesen beiden Behandlungen ist die letztere die bei weitem sicherere und hat häufig ausgeführt, nur selten und dann meistens in complicirten Fällen im Stich gelassen. In Betreff des Mechanismus der Heilung möchte ich mich der Schlaefkeschen Ansicht anschliessen (v. Graefe's Archiv 25 D). Sobald der Zufluss aus der Carotis abgeschnitten ist, strömt in ihr Bett durch Anastomosen von den verschiedenen Seiten Blut ein, genügend, um die Ernährung des Hirns zu unterhalten. Der Blutdruck ist aber nicht stark genug, dass der Strahl sogleich mit derselben Kraft aus der Rupturstelle heraus in den Sinus eindringt, wie früher. Der hier herrschende Blutdruck vermag vor der Hand Gleichgewicht zu halten und die Oeffnung kann sich durch Thromben schliessen. Prognostische Folgerung darnach, je kleiner die Oeffnung (leise Geräusche), desto sicherer Aussicht auf Heilung.

Gebilde zu schädigen. Für letztere Annahme spricht: 1) dass die am meisten exponirten N. abducentes noch unthätig waren, als der N. oculomotorius und trochlearis progressiv functionirten; 2) die Permanenz der objectiven Geräusche.

Auf diese will ich noch eingehen, zumal unter ihnen ein neues Phänomen uns entgegentritt, als einzige thatsächliche Bestätigung meiner Hypothese über die nach der Operation im Sinus sich abspielenden Vorgänge. Das subjectiv wie objectiv in gleicher Weise vernommene Piaulement[1]) war — wie schon oben erwähnt — vollständig identisch dem Nonnengeräusch über den Jugularvenen Chlorotischer: 1) der Charakter beider Geräusche war, wie aus unserer Beschreibung (Seite 27) und dem bekannten Charakter der Nonnengeräusche hervorgeht, derselbe; 2) es war nicht innerhalb der Systole sondern praesystolisch — weil dann die Venen am wenigsten gefüllt sind — am lautesten; 3) des leichteren Blutabflusses wegen nahm es beim Erheben aus der Rückenlage zu; 4) Biegen des Kopfes nach links wirkte verstärkend, vielleicht wegen geringerer Blutzufuhr durch Compression der linken Carotis und damit abnehmender Füllung des Venengebietes.

Welche Bedeutung hat hier das Auftreten des Nonnengeräusches? Am Halse entsteht es bei bedeutendem Raumunterschiede zwischen der V. jugularis und ihrem Bulbus und wird am häufigsten gehört bei Anaemischen, bei denen

1) In den Krankengeschichten ist dieser Name seines hervorstechenden Charakters (Miefen) wegen gewählt, im Uebrigen auch seine Aenderungen (Winseln, hoher Ton) erwähnt, welche Benennungen ich auch im vorliegenden Fall brauchen musste. Sattler erwähnt es 10 mal, in Bowman's Fall mit der Angabe, dass es mit jeder Pulsation verstärkt werde, und erklärt es als an der Rupturstelle entstanden. Unter den neuen Fällen spricht nur Secondi davon.

das Gefässsystem im Allgemeinen blutleerer ist.[1]) Für unseren Fall ist letzterer Umstand der entscheidende: ein Missverhältniss zwischen Lumen und Inhalt. Vor der Operation die Sinus und die mit ihnen in Verbindung stehenden Venen durch die Blutüberfüllung stark ausgedehnt, nach der Unterbindung sämmtliche Gefässbahnen leer, weil 1) das aus den Anastomosen in die Carotis einströmende Blut vorzüglich in ihr leeres Verzweigungsgebiet und nur zum kleinen Theil in den schon mit Blut gefüllten Sinus einströmt, 2) weniger Venenblut als sonst im Sinus enthalten ist, da es sich stellenweise schon andere Bahnen ausgesucht hat. — Das im hohen Grade wechselnde Auftreten passt sehr gut für ein reines Venengeräusch, für welches sich bald hier bald da die günstigen Bedingungen finden, nicht für ein an bestimmte anatomische Veränderungen gebundenes Schallphänomen.

So lange das Missverhältniss zwischen Lumen und Inhalt bestand, war das Venengeräusch zu hören, mit Ausgleich der Circulation nach 4 Wochen verschwand es.

Die beiden andern Haupttypen der Geräusche, das arterielle Blasen und das durch die Wirbelbewegungen der zusammenprallenden Ströme hervorgerufene continuirliche Brausen, blieben nach der Operation an Intensität, Verbreitung und Charakter wesentlich verschieden und vermindert bestehen und lassen die Annahme einer vollkommenen Heilung nicht zu.

Jedoch sind sie subjectiv und objectiv so bedeutend schwächer als vor der Operation, dass man, zumal da sie über dem linken Auge ganz verschwunden sind, und die

1) Da nur in verhältnissmässig seltenen Fällen von Anaemie ein Nonnengeräusch constatirt wird, ebenso wie doch nur selten Piaulement nach der Carotisligatur beobachtet ist, muss man noch unbekannte, in den Venenwandungen gelegene Praedispositionen annehmen.

Stromrichtung sich wieder bedeutend geändert hat, die Hoffnung haben kann, dass die Thrombosirung zur Verödung des Sinus und Verschluss der Rupturstelle führen wird.

Im Vorhergehenden habe ich das Leiden hinsichtlich seines Entstehens nach Analogie der in der Literatur bekannt gewordenen Fälle geschildert. Erst 6 mal — darunter ein neuerer Fall von Mooren — ist ein durch ein directes Trauma entstandener pulsirender Exophthalmus veröffentlicht, und davon nur in zwei Fällen die auf ein Aneurysma arterioso-venosum gestellte Diagnose durch die Section begründet worden. Demnach liegt die Frage nicht allzu fern: kann mit absoluter Sicherheit jede andere Entstehungsweise ausgeschlossen werden? Wie bei sehr vielen in vivo gestellten Diagnosen kann dieses auch hier nicht geschehen, und muss man sich ebenfalls mit einer ziemlich sichern Wahrscheinlichkeitsdiagnose bescheiden. Demnach ist es nöthig, auch noch auf andere Entstehungsarten hinzuweisen.

Eine directe Verletzung der Carotis kann innerhalb ihres Verlaufes im Sinus oder nach ihrem Austritt aus demselben erfolgt sein. In erstem Fall kann das oben genau besprochene Aneurysma arterioso-venosum oder ein Aneurysma der Carotis ohne Durchbruch in den Sinus, im zweiten ein Aneurysma spurium zu Stande kommen. Für ein Aneurysma ohne Durchbruch könnte allerdings der Seite 2 erwähnte Sectionsbefund sprechen, jedoch ist die Section nach Angabe des Verfassers so viel durch äussere Umstände gestört worden, dass er selbst ihr keinen allzu grossen Werth beimessen kann. Gegen die letzte Annahme, die eines Aneurysmas der Carotis nach ihrem Austritt aus dem Sinus spricht vorläufig die Erfahrung, dass ein solcher Sectionsbefund bei vorliegendem Symptomencomplex nicht gefunden worden ist.

Sollte man die erwähnten Möglichkeiten dennoch in Betracht ziehen, so wären sie nur unter folgenden Voraussetzungen denkbar.

Ein nicht durchgebrochenes Aneurysma der Carotis im Sinus könnte nur auf dieselbe Weise zu Stande kommen, wie das Aneurysma arterioso-venosum, also nur durch ein directes Trauma, wobei die Arterienhäute nicht zerrissen, sondern nur gequetscht worden sind. Es müsste dann ferner, wenn das Aneurysma von der rechten nach der linken Seite überwandern sollte, die mediale Carotiswand getroffen sein, die lädirte Stelle sich allmählich zu einem Aneurysma ausdehnen, dieses durch den Sinus circularis Ridleyi auf die linke Seite gelangen, dadurch dem aus der Orbita in denselben abfliessenden Blut den Weg verlegen und ihm seine Pulsation mittheilen. In unserem Fall würde dann das venöse Orbitalblut anfangs sich anstauen, später durch Anastomosen abfliessen. Die Pulsation würde sich mit Verödung der hinteren Bahnen vermindern, während die Geräusche bestehen blieben.

Einer solchen Auffassung aber würden sich nach meiner Meinung folgende Bedenken entgegenstellen lassen:

1. die Pulsation des Bulbus und der Retina-Venen, deren Entstehung von einem nicht mit dem Sinus communicirenden Aneurysma der Carotis aus Sattler für unmöglich hält,
2. die Venengeräusche,
3. der schnelle Rückgang der Nervenlähmung rechts bei einem der Annahme nach wachsenden Aneurysma,
4. die Resistens der Gefässwandungen des Aneurysmas trotz seines schnellen Wachsthums;

damit die schwerwiegendsten Gründe gegen die Annahme eines von der verletzten Stelle innerhalb des einen

Sinus ausgehenden und nach der anderen Seite hinüberwachsenden Aneurysmas.

Ebenso glaube ich die Annahme eines Aneurysmas der Carotis interna nach ihrem Austritt aus dem Sinus widerlegen zu können. Es kann zwar durch einen directen Stoss in die vordere Schädelgrube oder durch eine Basalfractur ein solches Aneurysma zu Stande kommen, aber ohne Verletzung des N. opticus wäre eine Verletzung der Carotis noch schwerer denkbar, als eine solche in der mittleren Schädelgrue bohne Verletzung der dortigen Nerven. Höchstens könnte es eine indirecte Verletzung durch den abgebrochenen Processus clinoideus anticus sein. Als functionelle Störung würden Nervenlähmung und Stauung, von der Blutung abhängig, auftreten. Es müsste sich dann, während die Kranke an den unmittelbaren Folgen ihres Hirnleidens darnieder lag, ein Aneurysma spurium gebildet haben, der Bluterguss resorbirt und die durch denselben seitlich verdrängte Carotis an einer beliebig anderen Stelle durch Adhäsionen befestigt worden sein. Später würde man dann dünne Stränge als ein Hinderniss für die Rückkehr des Aneurysma auf die rechte Seite annehmen müssen. Unter solchen Voraussetzungen wäre dann wenigstens der Rückgang der rechtsseitigen Nervenlähmung durch Resorption des Extravasats, die Dauer der linksseitigen durch den Druck des dislocirten Aneurysmas zu erklären gewesen.

Die schon oben angegebenen Gegengründe würden auch für diese Hypothese ihre Gültigkeit behalten und noch durch folgende vermehrt werden können:

1. die normale Function beider Sehnerven ohne Zeichen von nachträglicher Compressions-Atrophie an der Papille;
2. das Fehlen von Symptomen des Hirndrucks, deren Höhe uns aus der Pathologie der sehr viel langsamer wachsenden Hirntumoren bekannt ist;

3. die Paralyse der Augenmuskelnerven müsste, wenn sie vom Druck des den Sinus comprimirenden Aneurysmas ausginge, gleichzeitig mit Protrusion und Retinastauung auftreten, während diese in unserem Falle sich sehr vielspäter gezeigt haben.

Während wir mit der Annahme einer Ruptur der Carotis im Sinus alle Krankheitssymptome zwanglos aus ein und derselben Ursache ableiten können, müssen, um die beiden anderen Hypothesen zu stützen, eine ganze Reihe von Möglichkeiten willkürlich herzeigezogen werden.

Es spricht deshalb auch unsere Beobachtung trotz des fehlenden Sectionsbefundes am meisten für die Diagnose einer Ruptur, einmal, weil wir ceteris paribus derjenigen Diagnose, welche am wenigsten hypothetisch ist, den Vorzug geben, dann, weil sie vor den anderen Annahmen einige durch Section bestätigte Präcedenzfälle voraus hat, endlich, weil sie das Krankheitsbild am ungezwungensten erklärt und weder mit dem ganzen noch mit irgend einem Theil desselben in Widerspruch steht.

Ich schliesse, indem ich gern auch diese Gelegenheit ergreife, Herrn Professor Jacobson für die mir gütigst zu Theil gewordene Anregung und Unterstützung meinen aufrichtigsten Dank auszusprechen.

Erklärung der Tafel.

Figur 1: Gefässkranz (Annulus arthricus) um die Cornea des rechten Auges.

Die grösste der Conjunctivalvenen am temporalen Augenwinkel (a) wird zuerst vor dem der Cornea parallel verlaufenden Kranz von kleinen Ciliargefässen sichtbar, als ob sie aus demselben entspränge, und verläuft mit zunehmenden Lumen nach der Uebergangsfalte. Ein gleiches Verhalten zeigen die Conjunctivalvenen b, c, d. Bei e treten 5 weniger breite Venen an die Stelle der genannten, die deutlich ihr Blut aus dem Randschlingennetz der Cornea beziehen (ihr thatsächliches Hinaufgehen auf die Substanz der Hornhaut liess sich in der Abbildung nicht wiedergeben). Bei g, f, h verschwinden die Conjunctivalgefässe, und es sind an ihrer Stelle die mehr hellroth gefärbten, unverschieblichen vordern Ciliarvenen (Venen, wie sich aus der Füllung der Gefässe nach Fingerdruck ergiebt) sichtbar.

Der eigentliche Gefässkranz in den nicht nur die 3 zuletzt erwähnten Venen, sondern auch die Conjunctivalen a, b, c, d, e wie die Speichen eines Rades eingreifen, liegt, wie sich durch Verschiebung der Conjunctiva deutlich erweisen lässt, jedenfalls unter derselben, gehört mithin den vordern Ciliargefässen an.

Figur 2 und 3. Hintergrundsbilder des linken Auges kurz vor und 4 Wochen nach der Unterbindung der Carotis.

Figur 2 wird aus dem Vergleiche mit Figur 3 verständlich. a: verschleierter Rand der Papille (in Wirklichkeit sich weniger scharf von Retina und Centralcanal abhebend); b, c, d, e: undurchsichtige, weisse bis graue, in die

Retina ausstrahlende Auflagerungen über den Venen, wahrscheinlich unmittelbar aus ihrem Blut herstammend; f: unkenntliches Arterienstück. g, h, i, k: kaum durchschimmernde (in Wirklichkeit bedeutend undeutlicher als auf der Zeichnung erscheinende) Arterienstücke, von fadenförmigem, unterbrochenem Aussehen, das, wie die Function gelehrt hat, nicht Folge von Unterbrechung des Blutstroms, sondern nur durch ein diffuses, zwischen Gefässscheide und Membrana limitans interna über die Retina ergossenes Transsudat sein kann, das aber dünn genug war, um sich durch seinen Reflex nicht zu verrathen und die darunter liegenden Gefässstämme zu verhüllen, ohne sie nennenswerth zu comprimiren; l, m: Blutungen theils frei, theils wandständig.

Figur 1.

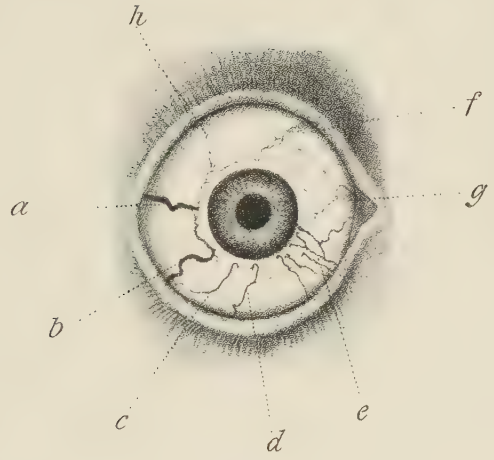

Figur 2.

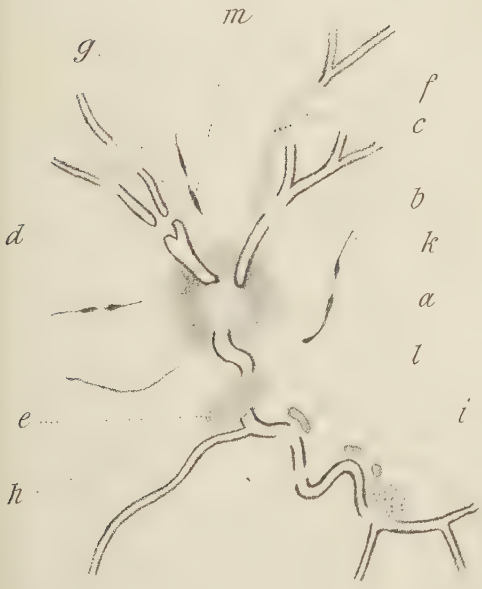

Figur 3.

Thesen.

1. Die fast ausnahmslose Ursache der glaucomatösen Drucksteigerung ist nicht Lymphretention, sondern Stauung in den Chorioidealvenen.

2. Im Anschluss an die Wendung, die Extraction auszuführen, ist nur gestattet, wenn eine Indication zur schleunigen Beendigung der Geburt vorliegt.

VITA.

Ich, John Eckerlein, bin am 10. Juli 1862 in Königsberg geboren und erhielt hierselbst meine Schulbildung auf dem Altstädtischen Gymnasium, welches ich mit dem Zeugniss der Reife Ostern 1881 verliess, um an der Königl. Albertus-Universität Medicin zu studiren. Am 6. März 1883 bestand ich das Tentamen physicum, im Prüfungsjahr 1885/86 die ärztliche Staatsprüfung und am 14. März 1887 das Examen rigorosum.

Während meiner Studienzeit besuchte ich die Vorlesungen folgender Herren Professoren und Privatdocenten:

Albrecht. Burow †, R. Caspary, Dohrn, Grünhagen, Hertwig, Jacobson, Jaffé, Langendorff, Lossen, Münster, Naunyn, Neumann, Pape, Petruschky, Schneider, Schönborn, Schreiber, Schwalbe, Stetter, Treitel, Vossius, v. Wittich †, Zaddach †.

Allen diesen meinen verehrten Lehrern sage ich hiermit meinen herzlichsten Dank.